(Aus der Universitäts-Frauenklinik zu Rostock. Director: Prof. Dr. Sarwey.)

# Die Drüsenepithelveränderungen der Uterusschleimhaut im Intervall und Prämenstruum.

Inaugural-Dissertation

zur

**Erlangung der Doktorwürde**

der

**medicinischen Fakultät der Universität Rostock**

vorgelegt von

**Robert Schröder**
aus Rostock.

Mit 2 Tafeln.

**Berlin 1909.**
Druck von L. Schumacher.

Gedruckt mit Genehmigung der medicinischen Fakultät zu Rostock.

Referent: Prof. Dr. **Büttner.**
Correferent: Prof. Dr. **Sarwey.**

(Sonderabdruck aus dem Archiv für Gynäkologie. Band 88. Heft 1.)

Als vor einem halben Jahre diese Arbeit begonnen wurde, bestand die Absicht, einzelne Teile der damals gerade erschienenen Darstellung von Hitschmann und Adler, „Der Bau der Uterusschleimhaut des geschlechtsreifen Weibes mit besonderer Berücksichtigung der Menstruation“ [1]), einer genauen Nachprüfung zu unterziehen und speciell die Frage nach der Regeneration der Schleimhaut an der Hand von Mitosenzählungen näher zu studiren. Als das Material nun gesammelt und histologisch verarbeitet war, wurde es bei der genaueren Durchsicht der Präparate klar, dass das Mitosenstudium allein keine wesentlichen Neuigkeiten mehr bringen konnte, dass aber andererseits ein genaueres Studium der einzelnen Schleimhautbestandteile nebeneinander nicht angängig ist. Man muss, will man tiefer in die Anatomie der Schleimhaut eindringen, jeden Teil für sich studiren. Es ist nicht möglich, über das Stroma Neues zu erfahren, wenn man nicht z. B. auch über die Lymphbahnen und die Blutgefässe und deren eventuelle Veränderungen während eines Menstruationscyklus eingehender orientirt ist. Das sind aber alles Einzelfragen, deren jede individuell bearbeitet werden muss. Gerade die genannten Stromabestandteile verlangen so specielle Methoden z. B. Injection und besondere Färbungen, dass an eine gemeinsame Bearbeitung garnicht gedacht werden kann. Das vorliegende Material nun, in der Hauptsache aus curettirten Schleimhautstücken bestehend, war nur mit einfachen Kern-, Protoplasma- und Schleimfärbungen behandelt,

1) Monatsschr. f. Geburtsh. u. Gyn. Bd. XXVII. No. 1.

sodass die Auswahl unter den Schleimhautbestandteilen nicht schwierig war; es konnten eben nur die Drüsen in Betracht kommen. Aber auch hier mussten noch Einschränkungen gemacht werden. Zum Studium der Drüsenformveränderungen und auch des Oberflächenepithels sind vollständige Uteri nötig, man muss die ganze Schleimhautfläche vor sich haben, um etwas Erschöpfendes zu bringen. Oft werden Serienschnitte zur Verfolgung bestimmter Structuren nötig, die ihren Zweck erst ganz erfüllen, wenn man genau über die Topographie der einzelnen Drüsenverzweigungen orientirt ist, was eben nur an vollständigen Uteri möglich ist. Das Oberflächenepithel ist schon oft dem eingehendsten Studium namhafter Autoren unterworfen gewesen und stets wurde auch hier wieder der vollständige Uterus als die Idealmaterie angesehen. Weshalb nun aber schliesslich in erster Linie die Drüsenepithelveränderungen im Intervall und Prämenstruum in den Vordergrund gestellt wurden, lag wieder lediglich am Material. Dass Patientinnen kurz nach Beginn der Menstruation zur Operation kamen, war leider ein sehr seltenes Vorkommniss, und wenn ein solcher Fall operirt wurde, war das mit der Curette gewonnene Material an Masse so gering, dass man sichere Schlüsse daraus nicht ziehen konnte. Es scheinen sich aber gerade in der Zeit der Rückbildung recht interessante Vorgänge abzuspielen, sodass eine specielle Beschäftigung mit dem Epithelbild zur Zeit des Höhepunktes der Schwellung und der Rückbildung sich wohl lohnen würde. Die vorliegende Arbeit will sich also ganz speciell nur mit den Drüsenepithelien in der Zeit vom 10. bis zum 26. 28. Tag beschäftigen und es ist absichtlich vermieden, auf irgend welche andere Schleimhautbestandteile einzugehen oder sie auch nur zu erwähnen, um dadurch mehr Einheitlichkeit und Vollständigkeit zu erzielen.

Dass über dieses Specialthema eine nicht gerade reichhaltige Literatur besteht, ist nicht weiter wunderbar. Seit Leopold 1877 als erster die Forderung der ganz sicheren Anamnese und einer möglichst genauen Schilderung der Verhältnisse an den Ovarien und Tuben sowohl, wie an der Uterusschleimhaut gestellt hat und selbst nach diesem Princip eigene Fälle und aus der Literatur gesammelte ausführlich beschrieb und referirte, ohne allerdings auf die Drüsenepithelien näher einzugehen, hat nur einer die Lücke, die Leopold's Material vom 10. bis zum 18. Tag liess, auszufüllen gesucht. Das war Westphalen in seiner Arbeit „Zur

Physiologie der Menstruation“ [1]). Er studirte die Mitosen in Beziehung zu dem Menstruationscyklus und fand, dass vom 6. bis 18. Tag eine lebhafte Regeneration der Schleimhaut, besonders der Drüsenepithelien statthabe, ausserdem machte er genauere Mitteilungen über das Prämenstruum, die im Zusammenhang hier gleich folgen sollen:

„Die Erweiterung der Drüsen ist bedingt durch Ansammlung von Secret, namentlich im oberen Abschnitt der Drüse. Es ist dies ein schleimartiges Product der Epithelzelle, welches durch die Härtung und Farbstoffeinwirkung ein ganz feinkörniges Ansehen gewinnt. Stellenweise zeigt dies Secret Beimischung von Blut, selten ist ein stärkerer Leukocytengehalt. Die Epithelauskleidung der Drüse ist dabei einer gewissen Volumzunahme unterworfen. In der Regenerationszeit (bis 18. Tag) findet man viele schmale Zellen mit ausserordentlich schmalen Kernen, welche namentlich mit Safranin sich intensiv färben. Diese verschwinden allmählich in dem Stadium der prämenstrualen Schwellung, alle Zellen werden mehr gleichmässig breit, sie färben sich gleichmässig und die Kerne liegen weiter auseinander in Folge einer Volumzunahme des Protoplasmas, über die leider in Folge der Verschiedenheit der Fälle Messungen ziemlich resultatlos angestellt wurden. Die Zellkerne zeigen vielfach mehr runde Form gegenüber der ovalen in der Regenerationsperiode.

Was die Stellung des Kernes in der Zelle anbetrifft, so befindet er sich der Regel nach in allen Stadien nahe der Basis der Zelle. Wo aber die Zellen sehr dicht stehen, werden vielfach ganze Gruppen von Kernen in die Höhe gedrängt.

Zellen, die in Kernteilung begriffen sind, springen stets ins Lumen der Drüse vor.

Im Beginn des Stadiums der prämenstrualen Schwellung habe ich mehrfach gefunden, dass die Kerne durchweg über der Mitte der Zelle standen.

Es war dann immer der unter ihnen gelegene Teil des Protoplasmas aufgehellt, vom Aussehen eines grösseren Schleimtropfens.

Ich möchte dies Phänomen als ein Zeichen beginnender Secretion der Zellen auffassen, glaube aber, dass es sich gerade in diesen Fällen um eine Hypersecretion, eine Endometritis catarrhalis,

1) Dieses Archiv. Bd. 52.

handeln kann. In der späteren Zeit der Prämenstrualzeit liegt der Kern ganz dicht an der Zellbasis."

Kurz vor Westphalen hat Werth in seinen „Untersuchungen über die Regeneration der Schleimhaut nach Ausschabung der Uteruskörperhöhle"[1]) zwei Schleimhäute vom 29. und 22. Tag post menstr. beschrieben und über die Epithelien folgendes gesagt:

„29. Tag: Die erweiterten Drüsenräume sind in der tieferen Schicht vielfach nur durch ganz schmale Stromabalken von einander getrennt, welch' letztere an vielen Stellen spornartige Vorsprünge gegen das Drüsenlumen bilden. Die Drüsenzellen besitzen zum Teil hohe Cylinder- und Kelchglasform; sie stehen vielfach in gegen den Drüsenraum vortretende Büscheln. An einzelnen ist noch ein deutlicher Flimmersaum erkennbar. Neben diesen bis reichlich 25 μ hohen Zellen finden sich oft in nächster Nachbarschaft, im gleichen Drüsenraum, viel niedrigere Zellen mit unregelmässig zackigem freien Rande, — denselben liegt meistens eine völlig farblose Kreisfigur an (Schleimtröpfchen, deren Durchmesser der Breite des freien Zellendes entspricht). Zwischen den Drüsenepithelien findet man häufig Leukocyten. Weder im Oberflächen-, noch im Drüsenepithel ist es mir gelungen, Mitosen aufzufinden.

22. Tag: Drüsen erweitert, von einem regelmässigen, 25—29 μ hohen Cylinderepithel ausgekleidet, von dem vielfach noch deutliche Reste des Flimmersaumes vorhanden sind.

In den einzelnen Drüsen finden sich ziemlich zahlreich Becherzellen. Mitosen trifft man ungefähr in jedem fünften Drüsendurchschnitt."

Die Dissertation von Pompe de Meerdevoort, „Die normale und die menstruirende Gebärmutterschleimhaut"[2]), soll später bei der Besprechung des Zellprotoplasmas näher angeführt werden.

Alles, was sonst über die Uterusdrüsen erschien — und das war nicht wenig — bezog sich stets wieder auf die Menstruation, ob das Oberflächenepithel abgestossen würde oder nicht, wie die Blutung zu Stande käme etc., oder es waren Arbeiten, wie die von Tussenbrock und Mendes de Leon, „Zur Pathologie der Uterusmucosa"[3]), die deshalb nicht weiter kamen, weil Physiologisches für pathologisch angesehen wurde und nicht Entwicklungen, sondern Zustände betrachtet wurden. Das trifft auch für jene

1) Dieses Archiv. Bd. 49.
2) Freiburg i. Br. 1894/95.
3) Dieses Archiv. Bd. 47.

Literatur zu, die immer und immer wieder die von Ruge aufgestellten Bilder der Endometritis glandularis hypertrophica et hyperplastica beschreibt und sie in Beziehung zur Aetiologie zu bringen sucht. Epithelbeschreibungen finden sich hier nur ausnahmsweise, die ja auch naturgemäss von ausserordentlich geringer Bedeutung für jene Frage sind, weil die Beschaffenheit des Epithels wenig Aufklärung in jene Fragen zu bringen versprach. Was aus dieser Literatur irgend von Wichtigkeit ist, giebt Hitschmann in der Literaturangabe jener eingangs genannten Arbeit wieder. Weitere Bemerkungen über Mitosen, über die vermeintliche Mehrschichtigkeit des Epithels und die Schleimsecretion finden weiter unten bei der Schilderung der eigenen Untersuchungen Platz.

1907 dann fanden Hitschmann und Adler einerseits und Hartje, offenbar unabhängig davon, andererseits den Leitfaden in dem scheinbar unergründlichen Gebiet der Menstruation und auch der Endometritis glandularis wieder: die Forderung des bestimmten Menstruationstermines. In ihrer Arbeit „Die Lehre von der Endometritis“ [1]) kommen erstgenannte Autoren zu dem Resultat:

„Sicher ist, dass ein grosser, wenn nicht der grösste Teil der Veränderungen, die heute als Endometritis glandularis hyperplastica gelten, in den Bereich des Normalen fällt und, — — —, nichts mit Entzündung zu thun hat.“

„Es sind die Drüsenformen, die disher zur Diagnose Endometritis glandularis hypertrophica geführt haben, nichts anderes als physiologisch immer vorhandene Drüsenformen der prämenstruellen Uterusmucosa.“

Hartje's Mittheilungen [2]) „Ueber die Beziehungen der sogen. papillären Uterindrüsen zu den einzelnen Menstruationsphasen“ gipfeln in einer ähnlichen Schlussfolgerung:

„Dass wir bei stark erweiterten und geschlängelten Uterindrüsen nicht ohne weiteres berechtigt sind von einer drüsigen Hypertrophie oder Hyperplasie der Schleimhaut zu reden; vielmehr muss gefordert werden, dass es für die Beurteilung einer jeden ausgeschabten Uterusschleimhaut nicht genügt, den histologischen Befund an sich zu berücksichtigen, sondern mindestens ebenso

1) Hitschmann u. Adler, Die Lehre von der Endometritis. Zeitschr. f. Geburtsh. u. Gyn. Bd. LX.

2) Hartje, Ueber die Beziehungen der sogen. papillären Uterindrüsen zu den einzelnen Menstruationsphasen. Monatsschr. f. Geburtsh. u. Gyn. Bd. XXVI.

wichtig ist es, genau zu wissen, während welcher Menstruationsphase oder noch besser, an welchem Tage nach Beginn der Menses die Entnahme der Schleimhaut erfolgt ist.“

Alle späteren Publicationen bestätigen nun mehr oder weniger diese Befunde. Für das vorliegende Thema interessirt uns hier nur eine kurze Nachprüfung „zur Histologie der chronischen Endometritis“ von Schwab[1]). Der Autor unterscheidet nur menstruelles Endometrium und Endometrium im Intervall,

„weil die Menstruation nach Dauer und Intensität in weitem Spielraum sich bewegt und die zeitliche Begrenzung für die Aus- und Rückbildung der menstruellen Schleimhaut wechselt. Beim menstruellen Endometrium lautet der Befund: Drüsen dichter und weiter als beim Endometrium im Intervall. Durch Leisten- und Papillenbildung tritt in dem Schnitte die Sägeform und Segmentirung der Drüse hervor. Die Zellkerne sind blass, das Protoplasma ist hoch, aber undeutlich begrenzt, zerfasert, die Zellen stehen in Büschel- und Pinselform. Als Endometrium im Intervall gilt die Schleimhaut, bei der sich kein von der Norm wesentlich abweichender Befund erheben lässt, ohne Rücksicht auf grösseren Reichtum an Drüsen oder Kernreichtum der Drüsen.“

Aus der letzten grösseren Arbeit von Hitschmann und Adler, die ja die Anregung zu diesen Untersuchungen gegeben hat, möchte ich kurz das über die Drüsenform und das Drüsenepithel während des Menstruationscyklus Gesagte referiren, um dadurch zugleich dem Leser eine Uebersicht über die Drüsenformveränderungen zu geben, deren Kenntniss für die später zu schildernden Drüsenepithelveränderungen unbedingt nötig ist. Ich werde die einzelnen Abschnitte in einen gewissen Zusammenhang zu bringen suchen und die wichtigen Stellen wörtlich wiedergeben, weil ich mich später des öfteren darauf beziehen muss. Es war leider deshalb eine wohl etwas reichliche Länge nicht zu vermeiden.

„Die postmenstruellen Drüsen sind sehr schmal und verlaufen gerade. Im Querschnitt haben sie eine runde oder ovale Form und stellen ganz kleine Ringe dar; das Lumen erscheint als ein schmaler Spalt. Während aber am Schlusse der Menstruation die Drüsenwände einander zu berühren scheinen, ein Lumen also ganz fehlt, wird dasselbe schon einen Tag nach der Menstruation etwas weiter. Das Epithel ist niedrig. Das Protoplasma spärlich und

1) Centralblatt f. Gyn. 1907. S. 899.

färbt sich gleichmässig. Der Zellkern ist längs oval und nimmt den grössten Teil des Zellkörpers ein. Der dem Lumen zugekehrte Zellrand ist glatt, im Epithel fehlt jedes Zeichen einer Secretion. In der Tiefe der Schleimhaut, wo die Drüsen wenig oder garnicht an den cyklischen Veränderungen theilnehmen, finden sich wie in allen anderen Phasen auch relativ weite und runde Drüsen mit Resten von Schleim, der nicht zur Ausstossung gelangte.

Dies ist der Stand der Schleimhaut kurze Zeit nach der Menstruation.

Die ganze weitere Entwicklung der Schleimhaut hängt nun von der Zellneubildung im Epithel ab. Es ist ja die Drüsenform nicht das Primäre, sondern hängt vom Zustande des Epithels ab und passt sich in ihrer Form demselben an."

„Die Zellneubildung ist eine ganz bedeutende. Wir konnten in einem Falle 6—8—9 Mitosen in einem einzigen Drüsenquerschnitt zählen. Diese Zellneubildung findet in der ganzen postmenstruellen Zeit und auch noch im Intervalle statt, und auch diesbezüglich stimmen wir Westphalen bei, der sie bis zum 18. Tage, vom Beginn der Blutung an gerechnet, vorfand. Die Zellneubildung hört ungefähr in dem Momente und zwar vollständig auf, in dem sich im Zellprotoplasma Secretionsvorgänge bemerkbar zu machen anfangen, d. i. gegen Ende des Intervalls."

„Der Effect der Zellneubildung im Epithel äussert sich in zweifacher Richtung. Zunächst wird das Drüsenlumen weiter; aus der schmalen Spalte entsteht ein rundes Lumen, das langsam an Grösse zunimmt. Die innere Kontur bleibt scharf, glatt, das Epithel nahezu unverändert gegen die unmittelbar postmenstruelle Zeit. Die Zellneubildung im Epithel bedingt aber auch ein Wachstum in der Längsrichtung. Die Drüsen werden länger, und dementsprechend wird, da auch eine Regeneration im Bindegewebe stattfindet, die ganze Schleimhaut höher. Der Verlauf der Drüsen ist noch ein gerader.

Die Epithelneubildung schreitet aber weiter, die Drüsen vermögen ihr nicht mehr allein durch Längen- und Breitenwachstum zu folgen, sondern sie vergrössern ihre Fläche durch spiralige Windungen. Damit schliesst die postmenstruelle Phase, es beginnt das Intervall."

„Während die Zellneubildung spärlich wird und schliesslich ganz aufhört, spielen sich in den Epithelien wichtige Veränderungen

ab. Die Zellen werden höher und reicher an Protoplasma. Die Zunahme an Protoplasma erfolgt anfangs vorwiegend entsprechend der Längsachse, doch beginnt bereits auch ein Breiterwerden der Zellen sich bemerkbar zu machen. Anfangs färbt sich das Protoplasma gleichmässig rot mit Eosin und der innere Zellcontour ist scharf. Die Kerne sind oval, gut tingirt und liegen mittelständig oder basal.

Gegen Ende des Intervalles geht das Epithel eigenartige Veränderungen ein, die wir bereits erwähnt haben. Die Zellen sind noch höher geworden. Ein Theil des Epithels zeigt noch die homogene Beschaffenheit, wie wir sie eben beschrieben haben: das Protoplasma färbt sich mit Eosin gleichmässig rot. In andern Zellen beginnt aber eine Differenzirung des Protoplasmas; der innere gegen das Lumen gekehrte Theil des Protoplasmas wird lichter, es lassen sich hier feine Granula nachweisen, die sich ziemlich intensiv mit Eosin färben, und der scharfe innere Contour geht verloren, der Zellcontour ist leicht aufgefasert. In Folge der geschilderten Vorgänge sammelt sich ein Inhalt im Drüsenlumen, der sich zusammenballt und dauernd rot (Eosin) färbt. Eine schleimartige Substanz ist um diese Zeit weder im Epithel noch im Lumen nachweisbar.

Die Drüsen folgen diesen Veränderungen; schon gegen das Ende der postmenstruellen Phase beginnt die Schlängelung der Drüsen; diese Drüsenform beherrscht das ganze Intervall und wird anfangs durch die Zellneubildung, später durch das Breiterwerden der Epithelien bedingt. Daraus ergiebt sich auch, dass die Schlängelung der Drüsen gegen das Ende des Intervalles stärker ist, als zu Beginn desselben; doch nimmt die Schlängelung der Drüsen um diese Zeit häufig einen anderen Typus an.“

„Gegen Schluss des Intervalles befinden sich die Epithelien einzelner Drüsen im Stadium der Secretanbildung. Und die Drüsen, die diese Epithelien tragen, zeigen entsprechend den am weitesten entwickelten Zellen die schon erwähnten Ausbuchtungen, zwischen denen Leisten und Sprossen ins Innere der Drüsen vorspringen. Es entstehen so die charakteristischen Drüsenformen der praemenstruellen Zeit.

Die Drüsen der Tiefe bleiben wie in allen anderen Phasen an der ganzen Wandlung fast stets unbeteiligt.“

„Im Allgemeinen werden die Papillen um so grösser, die

Buchten um so tiefer, je mehr sich die Schleimhaut der Menstruation nähert."

„Die Buchten können ganz seicht, grübchenförmig sein, in reichlichem Maasse oft ganz dicht neben einander vorkommen, sie können aber auch relativ tiefe Alveolen darstellen. Dementsprechend gewinnen die Leisten ein verschiedenes Aussehen; im ersten Falle präsentiren sie sich als niedrige, sägeförmige Vorsprünge, im letzteren Falle als breit in das Innere vorspringende Papillen, die in ihrem Centrum mehr oder weniger reichlich Bindegewebe aufweisen."

„Gleichzeitig mit der Formveränderung der Drüsen beginnt ein ganz auffallender Färbeunterschied zwischen den oberflächlichen und den tiefen Schleimhautpartien sich bemerkbar zu machen, der bei der ersten Betrachtung den Eindruck erweckt, als ob die Kerne der Drüsenpartien der oberflächlichen Schicht von einem mehr oder minder starken Verluste ihrer Färbbarkeit betroffen worden wären. Es erscheint die Schleimhaut mit Ausnahme der tiefsten Partien ganz blass."

„Das ist aber nur scheinbar der Fall.

Betrachtet und vergleicht man die Kerne bei starker Vergrösserung, so zeigt es sich, dass der einzelne Kern nicht an Tinctionsfähigkeit verloren hat, sondern die Kerne stehen viel weiter auseinander und ihre Gestalt hat eine Aenderung erfahren."

„Kurz vor dem Eintritte der Blutung kommt es aber auch zu einer wirklichen Abnahme der Kernfärbbarkeit, die auch noch zu Beginn der Blutung sich bemerkbar macht."

„Hand in Hand damit spielen sich sehr wichtige Veränderungen im Protoplasma ab. Auch hier sind die Veränderungen um so stärker entwickelt, je mehr die Menstruation sich nähert; doch machen sich die ersten Veränderungen bereits gegen das Ende des Intervalles geltend.

Zunächst wird die Zelle hoch, zum Teil ausgesprochen hoch bis 16—24 $\mu$. Der Kern rückt basalwärts; dadurch, dass er von der Wand zurückbleibt, nimmt er in der hochgewordenen Zelle den äusseren Teil ein.

Im inneren Teile der Zelle treten unregelmässige krümelige Massen auf, während der äussere Zellteil ein homogenes Aussehen bewahrt; weiterhin kommt es zu einer Vortreibung des inneren Teiles, sodass die Zelle dem Lumen zu keulenförmig verbreitert

ist. In diesem vorgebuchteten inneren Teil lassen sich jetzt mit Eosin gefärbte kleine Körnchen unterscheiden, die uns früher im compacten Zusammenhange den Eindruck der erwähnten krümeligen Massen machten.“

„Im nächsten Stadium ist der innere Contur der Zelle ein ganz unregelmässiger, sodass ihr Plasma in mehrere fingerförmige oder fadenförmige Fortsätze ausgefranzt erscheint. Im Lumen findet sich ein feinkörniges Gerinnsel oder kugelige, krümelige Massen, welche zum Teil den Eindruck machen, Teile des Zellprotoplasma zu sein.“

„Jenes Stadium, in dem die Zellen eine hohe Cylindergestalt besitzen, muss als das Vorstadium der Secretion betrachtet werden. Denn man findet in dem folgenden Stadium in den Drüsenschläuchen typisches Secret und sieht unmittelbar vor und während der Menstruation die Zellen wieder niedrig werden. Sie kehren von der Höhe von 16—24 $\mu$ zu einer solchen von 6—8 $\mu$ zurück.

Es ist nicht überflüssig, zu erwähnen, dass wir niemals Becherzellen sahen.

Mitosen fehlen ganz constant in der prämenstruellen Phase.“

Soweit mir die neuestens erschienenen Arbeiten bekannt geworden sind, enthalten sie über Epithelien speciell nichts Erwähnenswertes.

## Eigene Untersuchungen.

Zuerst sei das Material besprochen. Es lagen vor in zwei Fällen vollständige Uteri und in 57 Fällen ausgekratzte Schleimhautstücke. Die beiden Uteri waren wegen chronischer Metro-Endometritis, die in einem Fall mit einem Fibrom des Lig. ovarii und einem mucösen Polypen complicirt war; ihre Schleimhäute befanden sich bei regelmässigem vierwöchentlichen Menstruationstypus am 11. und 2. Tag nach Beginn der Blutung. Die Bilder, die sie boten, wurden nicht zur Stütze der später zu schildernden Anschauungen herbeigezogen, sondern nur beiläufig in den Protokollen mit aufgeführt, obwohl nichts wesentlich Abweichendes zu constatiren war. Unter den übrigen 57 Fällen war 51 mal die klinische Diagnose auf Endometritis gestellt und darunter verstanden verstärkte Blutungen zur Zeit der sonst regelmässigen Menstruation und eventuell gleichzeitig auch Schmerzen bei der Periode. Gleichzeitig damit oder auch isolirt für sich war dann noch constatirt und in den Krankengeschichten mit aufgeführt in 20 Fällen eine Retroflexio oder Retroversio uteri mobilis, 1 mal eine Retroflexio uteri fixata mit Perisalpingitis und Perioophoritis, 9 mal Stenose

des Os internum, 2 mal Emmet'sche Risse, 1 mal eine Erosion der Portio, in 4 Fällen wurden die Ovarien als etwas vergrössert und schmerzhaft befunden, 1 mal eine kleincystische Degeneration der Ovarien constatirt. Das Nähere über die Verteilung auf die einzelnen Fälle siehe unter Protokolle.

Besonders grosses Gewicht wurde auf die genaue Feststellung der letzten Menstruation gelegt, und, wenn irgendwie möglich, auch Näheres über den Menstruationstypus in Erfahrung gebracht. Die Bestimmungen des Menstruationstermines geschahen zum Teil von mir selbst, zum Teil vom Stationsarzte möglichst genau. Eine letzte Controlle wurde ausgeübt bei der Durchsicht der Krankengeschichten. Die Cyclustage wurden gerechnet vom ersten Eintreten der Menstruation, weil dieses Datum am constantesten zu bestimmen war und auch wohl den besten Anhaltspunkt für die Beurteilung der Schleimhaut giebt.

Nach diesen Tagen geordnet ergaben sich:

| | | | | | | | | | |
|---|---|---|---|---|---|---|---|---|---|
| für | den | 2. | Tag | 2 | Fälle | für | den | 15. | Tag | 3 | Fälle |
| „ | „ | 5. | „ | 2 | „ | „ | „ | 16. | „ | 8 | „ |
| „ | „ | 6. | „ | 2 | „ | „ | „ | 17. | „ | 3 | „ |
| „ | „ | 7. | „ | 1 | Fall | „ | „ | 18. | „ | 2 | „ |
| „ | „ | 8. | „ | 1 | „ | „ | „ | 19. | „ | 2 | „ |
| „ | „ | 9. | „ | 1 | „ | „ | „ | 21. | „ | 3 | „ |
| „ | „ | 10. | „ | 2 | Fälle | „ | „ | 23. | „ | 4 | „ |
| „ | „ | 11. | „ | 6 | „ | „ | „ | 24. | „ | 1 | Fall |
| „ | „ | 12. | „ | 3 | „ | „ | „ | 26. | „ | 2 | Fälle |
| „ | „ | 13. | „ | 6 | „ | „ | „ | 28. | „ | 3 | „ |
| „ | „ | 14. | „ | 3 | „ | | | | | | |

Der Menstruationstypus ist in 7 Fällen unbekannt geblieben, in 32 Fällen traten die Menses regelmässig 4 wöchentlich, in 4 Fällen regelmässig 3 wöchentlich auf. In den übrigen 16 bestanden irgendwelche Unregelmässigkeiten, sei es, dass eine geringe Antepositio oder Postpositio Platz gegriffen hatte, oder dass bald einmal 2 Wochen, ein anderes Mal 5 Wochen zwischen den einzelnen Blutungen lag. Jedoch diese grossen Schwankungen waren nur in einer geringen Zahl von Fällen zu constatiren.

Berücksichtigt man vorläufig einmal alle Fälle, die irgend welche Affectionen ausser der klinisch zu verstehenden Endometritis aufwiesen, nicht — denn die Diagnose auf Endometritis spricht an sich nicht für eine krankhafte Veränderung der Schleimhaut, da

auch die von mir gefundenen Drüsenbilder mit den Beschreibungen in den oben erwähnten Arbeiten übereinstimmen —, so bleiben noch 21 übrig, die alle Anforderungen an eine nicht krankhaft afficirte Schleimhaut erfüllen. Da nun aber die Bilder der „normalen“ Schleimhaut von der bei irgend einer der obengenannten Affectionen in keinem Punkte grundlegende Unterschiede darboten, so ist wohl der Schluss auf die Brauchbarkeit aller 57 Fälle für Epitheluntersuchungen gestattet. Was nun weiter die Verwendbarkeit von Ausschabungen anbetrifft, so ist wohl klar, dass bei der Frage nach den Epithelveränderungen am wenigsten Gewicht auf Uebersichtsbilder gelegt zu werden braucht. Die Epithelveränderungen spielen sich in der Hauptsache im mittleren Teil der Schleimhaut, aber hier nach und nach wohl in allen Partien der Uteruswand ab; bei jeder Ausschabung werden nun aber wohl stets Stücke aus dem mittleren Theil der Mucosa mit entfernt, es lassen sich also auch immer die jeweiligen Veränderungen daran nachweisen. Natürlich darf man auch hier nicht zu geringes Material verwenden, da man dann leicht Stadien übersehen kann.

Methoden: Die Schleimhautstücke kamen direct von der Curette in physiologische sterile Kochsalzlösung und wurden dann möglichst bald, gewöhnlich sofort, in die Fixirungsflüssigkeit gebracht. Als solche wurde fast für alle Fälle Flemming'sche Lösung nach dem Recept:

| | | |
|---|---|---|
| 1 proc. | Chromsäure | 750,0 |
| 2 proc. | Osmiumsäure | 200,0 |
| | Eisessig | 50,0 |

verwendet zur Fixirung der Kerne, besonders der Kernteilungsfiguren und gleichzeitig zur Darstellung des Fettes. Nach mindestens 24 Stunden wurden die Stücke 24 Stunden lang gewässert und in steigendem Alkohol nachgehärtet. Daneben wurden als weitere Fixirungsmittel sowohl Zenker'sche Flüssigkeit

| | |
|---|---|
| Sublimat | 150,0 |
| Kali bichrom. | 75,0 |
| Natr. sulf. | 30,0 |
| Aq. dest. | 3000,0 |

als auch Alcohol absolutus oder in 5 Fällen Formol benutzt. Das geschah deshalb, weil in Flemming gehärtete Präparate die Hämatoxylinfärbung nicht annehmen, diese Färbung mit ihrer Eosingegenfärbung aber nicht entbehrt werden konnte. Für die letzten 20 Fälle

wurde neben Flemming nur Alkohol gebraucht in der Absicht, auch die Plasmazellenfrage mit zu studiren. Weshalb das aufgegeben wurde, ist in der Einleitung gesagt. Die nach Zenker gehärteten Gewebe bedürfen gleichfalls der 24stündigen Wässerung und der Alkohol-Nachhärtung. Der alleinigen Alkoholhärtung ist der Nachteil des zu starken Schrumpfens von seiten der Gewebe nicht abzusprechen und deshalb die Zenkerflüssigkeit vorzuziehen.

Eingebettet wurden die Stücke stets in Paraffin.

Zur Färbung wurden folgende Farbstoffe benutzt:

1. Safranin: man löst Safranin in abs. Alkohol bis zur Sättigung und verdünnt vor dem Gebrauch mit der gleichen Menge destillirten Wassers. Der Farbstoff muss 24 Stunden einwirken, dann Abspülen in Wasser und Differencirung in Salzsäure-Alkohol. Voraussetzung für die Safraninfärbung ist Flemming-Härtung, die Zenker'sche Flüssigkeit und Alkohol versagen hier. Das Chromatin der Kerne wird ausgezeichnet gefärbt und die Kernteilungsfiguren treten ausserordentlich schön hervor.

2. Hämatoxylin nach Delafield: Seine Herstellung siehe Schmorl, Pathologisch-histologische Untersuchungsmethoden. Als Fixirungsflüssigkeit war hier die Flemming'sche Flüssigkeit unbrauchbar. Die Präparate wurden in der concentrirten Lösung überfärbt, darauf lange gewässert und in Salzsäurealkohol differencirt. Man bekam so eine sehr distincte Kernfärbung und daneben in bestimmten Stücken noch kleine Körnchen im Inhalt blaulila gefärbt, die Hitschmann mit Recht als Schleim ansieht.

3. Eosin und v. Giesonsche Lösung zur Gegenfärbung für das Protoplasma.

4. Biondi-Heidenhainsches 3-Farbengemisch: Diese Färbung wurde jedoch bald wieder aufgegeben, da sie nicht wesentlich mehr leistete als die Eosinnachfärbung der Hämatoxylin-Präparate.

5. Mucicarmin nach P. Mayer zur Färbung des Schleimes. Herstellung des Farbstoffes s. bei Schmorl l. c. Dieser Farbstoff lässt sich sowohl bei Zenker- als auch bei alkoholbehandelten Geweben mit gutem Erfolge anwenden, indem man vom Wasser aus die Schnitte auf 5—10 Minuten in die Farblösung bringt, in Wasser abspült und mit 95 proc. Alkohol differencirt. Besonders mit der Hämatoxylinkernfärbung giebt es sehr klare Bilder vom Schleim. Hierzu muss bemerkt werden, dass der sonst leuchtend rot gefärbte Schleim in späteren Stadien der Schwellung, wenn auch das

oben genannte Hämatoxylin den Schleim färbt, als Resultat beider Farben einen blau-rötlichen Ton zeigt, der aber stets mit grosser Deutlichkeit von den übrigen Farbtönen zu unterscheiden ist. P. Mayer selbst sagt in seiner Abhandlung über Schleimfärbung:[1] „Mucicarmin hat mir den Schleim selbst dann noch gefärbt, wenn fast alle anderen Mittel versagten.“ Soweit mir bekannt geworden ist, hat nur Mandl den Farbstoff einmal gebraucht bei Cervixepithelien, Hitschmann und Adler verwenden Muchhämatin, das aber bei Hämatoxylinfärbungen sich nicht genügend abhebt.

Von jedem Fall nun lagen, wenn irgend wie genug Material vorhanden war, zwei Blöcke vor, entweder ein Flemming- und ein Zenkerblock oder ein Flemming- und ein Alkoholblock; war das Material reichlich, wurde sogar ein Flemming-, Zenker- und Alkoholblock hergestellt. Dadurch wurde es möglich, sowohl gute Mitosen- und Fettpräparate als auch Kern-, Protoplasma- und Schleimfärbungen zu erhalten, indem stets ein ungefärbtes und zwei Safranin-gefärbte Präparate aus den vom Flemmingblock geschnittenen und je ein einfaches Hämatoxylin-, ein Hämatoxylin-Eosin-, ein Hämatoxylin-v. Gieson- und ein Hämatoxylin-Mucicarmin-gefärbtes aus den vom Alkohol- oder Zenkerblock gewonnenen Schnitten ausgesucht wurde. Alle diese Präparate wurden genau durchgesehen und die Resultate mit einander verglichen, um Irrtümer, die vielleicht durch eine Fixirungs- oder Färbungsmethode bedingt wären, nach Möglichkeit auszuschliessen.

Zu Beginn der Schilderung meiner eigenen Resultate möchte ich noch einmal betonen, dass ich mich mit den Drüsenformen nicht eingehender beschäftigt habe aus dem schon angegebenen Grunde, dass aber das Material immerhin dazu genügt, um die Richtigkeit der Hitschmann'schen Anschauungen hierüber jedenfalls in den Hauptpunkten bestätigen zu können. Besonders erwähnen möchte ich aber doch, dass auch ich die papillären Vorsprünge, von denen in letzter Zeit viel in Zusammenhang mit den Opitz'schen Schwangerschaftsdrüsen gesprochen ist, in sehr schöner Büschelform gesehen habe. Ich gehe also hier nicht weiter darauf ein, sondern berufe mich auf das oben gegebene Referat der Hitschmann und Adler'schen Arbeit und wende mich gleich zur Schilderung der Epithelien und ihrer Veränderungen.

---

1) Paul Mayer, Ueber Schleimfärbung. Mitth. aus der zoologischen Station zu Neapel. Bd. XII. H. 2. 1896.

In der ersten Zeit, kurz nachdem die Abschwellung der Schleimhaut eingetreten ist, ist die Zelle niedrig und hat Cylinder- oder wohl besser polygonale Säulenform; der Kern ist rund oval oder auch länglich und basalständig, das Protoplasma gut gleichmässig mit Eosin gefärbt, es macht den Eindruck feinster Granulirung. Die Conturen der Zellen dem Lumen zu sind scharf und gradlinig. In seltenen Fällen sitzt ihnen ein kleines Tröpfchen auf, das gleichfalls mit Eosin gefärbt ist und wohl dem Inhalt des Lumens angehört, der im übrigen aus wenig eosingefärbten Krümelchen besteht. Die Masse der Zelle nimmt nun sehr bald zu, denn schon am 6. Tage nach Beginn der Menstruation sind niedrige Zellen kaum noch zu finden, die gleichmässige Färbung und die scharfe Begrenzung der Zelle dem Lumen zu bleibt aber bestehen bis ungefähr zum 10. Tage. Von jetzt ab durchsetzen kleine hellere Tröpfchen das Protoplasma, sie sind auf die ganze Zelle gleichmässig verteilt; gleichzeitig mit ihnen tritt eine ganz flache Vorwölbung der Zellbegrenzung dem Lumen zu ein, so dass die Conturlinie der Zellen nicht mehr geradlinig ist, sondern leicht gewellt erscheint. Am 11. Tage bleibt das Bild ungefähr so bestehen, nur ganz vereinzelt sieht man hinter dem Kern eine hellere Partie erscheinen, die den Kern aus seiner Basalstellung in die Mittelstellung drängt. In den nächsten Tagen aber, also am 12. bis 15. Tage nach Beginn der Menses, nehmen die Aufhellungen grössere Ausdehnung an, sie können den Kern ganz in den vorderen Teil der Zelle drängen oder auch selbst am Kern vorbei dorthin wandern oder auch wohl selbst einmal im vorderen Abschnitt entstehen. Die Vorwölbung der Zelle ins Lumen hinein nimmt zu, ihre Kuppe wird grösser.

Bevor ich jetzt weiter gehe in der Schilderung dieser Veränderungen, muss ich die Mitosenbildung einschalten. Die Mitosen sind am 5. Tage nur sehr spärlich zu finden, am 6. Tage schon kann man 1—4 pro Drüsenquerschnitt feststellen, doch das scheint ausnahmsweise der Fall zu sein; denn noch der 10. Tag lässt in jedem 3.—4. Querschnitt nur 1—3 nachweisen, erst am 11. Tage sind jene grossen Mengen wieder erreicht. Am 13. Tage steigt die Zahl auf 3—4—8 pro Durchschnitt, und auf diesem Maximum bleibt sie bis zum 16. Tage, dann aber fällt sie plötzlich ab. Schon am 17. Tage sind Mitosen nur mit Mühe zu finden, am 19. Tage zeigt ein Präparat wieder sehr reichlich Kernteilungsfiguren, während ein anderes frei davon ist. Am 21. Tage sind

sie ganz vereinzelt in einem Fall zu finden und am 23. in der oberflächlichen Schicht der Schleimhaut, die im wesentlichen frei von den Veränderungen zu sein scheint, pro 4—5 Querschnitte eine Mitose. Später ist nie mehr eine nachzuweisen.

Bedenkt man die grosse Regenerationskraft der Zellen am 13.—16. Tage des Cyclus, so ist es wohl verständlich, dass die Nachgiebigkeit des Stromas gegenüber einer so rapiden Vergrösserung des Lumens nicht ganz ausreicht, um allen Zellen gut nebeneinander Platz zu gewähren und in Folge dessen einzelne Zellen vorgeschoben, andere zurückgedrängt werden. Dadurch wird nun die Unregelmässigkeit der Zellbegrenzungslinie noch vermehrt, die ohnehin schon durch die kuppelförmige Vorwölbung ihre Geradlinigkeit eingebüsst hat. Statt der Vorwölbung kann an einzelnen Stellen auch eine Einziehung stattfinden; es macht dann den Eindruck, als sei das Protoplasma der einen Zelle von den Nachbarzellen an der Kante mit hochgezogen.

Wir kehren wieder zurück zu den Protoplasmaveränderungen. Am 15. und 16. Tage kommen alle Möglichkeiten in der Localisation von Aufhellungen nebeneinander vor. Die Extreme sind auf der einen Seite gut gefärbtes Protoplasma mit geringen Mengen kleinster heller Tröpfchen, auf der anderen Seite Ausgefülltsein fast der ganzen Zelle mit hellen Partien, nur wenige mit Eosin sich gut färbende Protoplasmaspuren bleiben übrig. Die Aufhellungen bedingen eine Zunahme der Zellgrösse; die Zelle wird höher, als sie am 12. oder 13. Tage war, bis zu 30 $\mu$; die Vorwölbung ins Lumen hinein nimmt Buckelgestalt an und die Cylindergestalt der Zelle geht verloren. Es entstehen ausserordentlich unregelmässige Formen, sowohl der Höhen- als der Breitenausdehnung nach. Der Kern ist in diesen Zellen von den Aufhellungen entweder vorgedrängt bis an die Lumengrenze oder er liegt mitten darin, meist hat er seine rundovale oder längliche Gestalt verloren und ist irgendwie unregelmässig gestaltet, er erscheint wie von den hellen Substanzen geformt; nur in sehr seltenen Fällen ist er ebenfalls etwas gequollen, er ist grösser, seine Chromatinmasse aber offenbar nicht verringert. Die Bilder, die ein so verändertes Epithel bietet, sind ausserordentlich mannigfaltig: Verfolgen wir das Schicksal dieser Aufhellungen weiter, so sehen wir, dass die stark vorgebuckelte Conturlinie Bläschenform annimmt, schliesslich aber dem Zellinnendruck nicht mehr Stand hält: das Bläschen platzt und ergiesst sich in Tröpfchen oder zartconturirten Kreisfiguren ins

Lumen. Diese Tröpfchen und Kreisfiguren füllen das ganze Lumen an und die Conturlinie geht ohne sichtbare Grenze darin über. In anderen Fällen aber liegen auch nur hämatoxylingefärbte Körner im Lumen, die Grenze der Zelle ragt dann, wie abgerissen, frei ins Lumen hinein, und das noch gefärbte Protoplasma sieht wie ausgefranzt oder auch abgebröckelt aus. Der Kern, der von den hinter ihm sich bildenden hellen Substanzen nach vorne gedrängt war, rückt allmählich wieder zur Basis, indem jetzt alle hellen Massen an ihm vorbeiwandern in den vorderen Teil der Zelle, um auch sich zu entleeren.

Parallel mit diesen Veränderungen, die im Wesentlichen in dem Auftreten von Aufhellungen bestehen, gehen nun noch andere, die dadurch characterisirt sind, dass das Protoplasma seine Färbbarkeit nicht einbüsst, sondern selbst am 18., sogar am 22. Tage kaum eine Spur von helleren Partien zeigt. Auch diese Zellen nehmen an Masse zu, sie wölben ihren Contur zum Lumen zu vor, und in dieser Vorwölbung verändert sich das Protoplasma, es wird für Hämatoxylin färbbar. Auch hier reisst die Grenzlinie, wenn auch die Vorwölbung lange nicht so excessive Grade annahm, wie bei jenen Veränderungen, und das Protoplasma wird nach und nach mehr der Hämatoxylinfärbung zugängig und stösst sich ins Lumen hinein ab.

Beide Veränderungsarten nun laufen nicht ganz isolirt nebeneinander her, sondern es finden Uebergänge zwischen beiden statt; aber immerhin ist zu betonen, dass einzelne Fälle hauptsächlich den einen Typus, andere wiederum vorwiegend den anderen zeigen. Häufiger scheint der Erstbeschriebene zu sein.

Wir sind mit unserer Schilderung nun schon weit gegen das Ende des Cyclus gekommen; zu finden sind die letztbeschriebenen Bilder vom 18.—24.—28. Tage.

Im Lumen sind auch um diese Zeit immer noch eosingefärbte Krümelchen zu finden, die oft zu einer scheinbar homogenen Masse verbacken sind und von den schon erwähnten Hämatoxylinkörnchen und Kreisfiguren umgeben werden.

Von der Zelle bleibt schliesslich nur ein kleiner Rest eosinfärbbaren Protoplasmas mit einem gutgefärbten Kern übrig; in einzelnen Fällen ist der Kern aber auch blass, er scheint an Chromatin eingebüsst zu haben, jedenfalls dieses seine Färbekraft verloren zu haben. Die dazugehörige mit Eosin färbbare Protoplasmamenge ist dann so gering, dass man sich kaum vorstellen kann,

wie eine solche Zelle der Regeneration fähig wäre. In den letzten Tagen des Cyclus, d. h. am 26. und 28. Tage, sieht man am Grunde besonders der Zellen, wo die Reduktion des Protoplasmas nicht sehr hochgradig ist, kleine Kügelchen, die sich mit Hämatoxylin und Safranin intensiv färben; sie scheinen oft in kleine Hüllen eingeschlossen zu sein, die die Eosinfarbe deutlich angenommen haben. Ich will diesen Befund nur beiläufig, gewissermassen anhangsweise erwähnen, da ich die Bilder für Kernzerfallsprodukte halte und glaube, dass sie in die Zeit der Rückbildung fallen, der die so stark vermehrten Drüsenschläuche anheimfallen müssen, um wieder jenes Bild der ersten Cyclustage zu zeigen. Wie das im Einzelnen geschieht, darauf kann ich, wie erwähnt, nicht eingehen.

Betrachten wir nun die Einzelheiten näher, so möchte ich zuerst darauf aufmerksam machen, dass zwischen den Hitschmann und Adler'schen Befunden und den meinigen vor allem eine Differenz in dem zeitlichen Auftreten der beschriebenen Veränderungen besteht. Jene Autoren geben an, dass erst gegen Ende des Intervalles eine Differencirung des Protoplasmas in einigen Zellen stattfindet, vorher ist das Epithel noch gleichmässig rot mit Eosin gefärbt. Da nun das Prämenstruum in jener Arbeit vom 6.—7. Tage vor Beginn der Blutung gerechnet wird, so würde also Ende des Intervalles ca. der 20.—22. Tag nach Beginn der Menses bedeuten. Von Veränderungen, wie sie weiter oben schon vom 12. Tage ab beschrieben sind, ist bisher nichts bekannt.

Die Besprechung der Epithelbefunde möge beginnen mit der Höhe und der Form der Zellen. Beide Faktoren hängen offenbar ab:

1. von der Masse des Protoplasmas,
2. von dem Wanddruck.

Die Masse des Protoplasmas ist bedingt durch die Veränderungen, die die Zelle im Laufe des Cyclus erfährt, und weiter wohl noch von einem zweiten Factor, den man vielleicht als Anlage bezeichnen kann; ich meine, es giebt, wie es grosse und kleine Menschen giebt, auch grosse und kleine Zellen, die kleinen Zellen erreichen bei ihrer grössten Volumzunahme kaum die Masse, die die grossen schon auf dem halben Weg der Schwellung repräsentiren. Der Wanddruck andererseits ist wohl abhängig von der grösseren oder kleineren Nachgiebigkeit des Stromagewebes gegenüber der durch Zellteilung sich mehr und mehr vergrössernden Lumenwand. Da nun die Nachgiebigkeit des Stromas sehr vielen verschiedenen Factoren, die Regenerationskraft der Zellen, d. h. ihre Fähigkeit

zur Mitosenbildung sicher grossen individuellen Schwankungen unterworfen ist, so ist es klar, dass in einzelnen Drüsenschläuchen die Zellen gut nebeneinander Platz haben und so ihre mittelhohe Cylinderform mit geradem Zellcontur bewahren können, selbst dann noch, wenn ihre Zahl gross ist und auch ihr Volumen schon beträchtliche Werte erreicht hat, in anderen Schläuchen die Zellen aber schon gestaut werden bei relativ geringer Zahl und kleinem Volumen. Jene Zellen kann man bis zum 17. Tage häufig beobachten, später allerdings wird auch wohl das Stroma derartige Veränderungen erfahren, dass sein Druck auf die Drüsenschläuche sich vergrössert; jedenfalls nach dem 17. Tage sieht man gerade Conturen nicht mehr, und auch die Cylinderform ist verloren gegangen. Die Zellen nehmen eine unregelmässige Gestalt an, die nachgiebigeren Theile weichen von den widerstandsfähigeren zurück, d. h. der Kern und das färbbare Protoplasma werden von den Aufhellungen verdrängt und die Zellen kneten sich gegenseitig ihre Form zurecht gemäss ihren Bestandteilen; es kommen hohe schmale und breite niedrige Zellen mit allen Uebergängen nebeneinander vor. Die Gestalt der Zellen ist also eine ausserordentlich mannigfache, sowohl was ihre Höhe als auch was ihre eigentliche Form anbelangt. Hitschmann und Adler haben Messungen über die Höhe der Zellen angestellt und gefunden, dass sie zur Zeit der prämenstruellen Schwellung 16—24 $\mu$ beträgt und während der Menstruation auf 6—8 $\mu$ zurückkehrt. Ich muss nun behaupten, dass der eine Grenzwert auf keinen Fall als solcher angesehen werden kann; denn zur Zeit des beginnenden Prämenstruums habe ich Drüsenzellen gemessen, die 30 $\mu$ überschritten, und auch Werth (l. c.) spricht von 29 $\mu$ hohen Zellen. Ausserdem halte ich derartige Messungen practisch für überflüssig; denn die Höhe ist innerhalb des gleichen Stadiums von sehr viel verschiedenen Momenten abhängig, dass es wenig Wert hat, zu wissen, ob eine Zelle 20 $\mu$ oder 24 $\mu$ hoch ist. Bedenkt man dann noch, dass gleichzeitig mehrere Entwickelungsstadien des Epithels in einer Schleimhaut zusammen vorkommen können, sodass also ein Drüsenschlauch noch vollkommen gutgefärbtes Protoplasma in mittelhohen Formen und ein anderer daneben vielleicht schon viel helles Protoplasma in hohen Zellen zeigen kann, so wird die Wertlosigkeit des Messens nur noch erhöht. Es ist z. B. eine Zelle von 18 $\mu$ nicht characteristisch für das Prämenstruum, sondern kann ebenso gut im Postmenstruum als auch im Intervall vorkommen. Ich habe, um nur

eine ungefähre Vorstellung von den Zellen zu geben, drei Höhenkategorien unterschieden; als mittelhoch habe ich die Maasse bezeichnet, die sich zwischen 16—22 μ bewegten, was darüber war als hoch, das Uebrige als niedrig, und stets im Protokoll mindestens eine von diesen Bezeichnungen angegeben, ohne damit ausschliessen zu wollen, dass auch höhere oder niedrigere Zellexemplare vorkommen.

Eine weitere Frage wäre die der Mehrschichtigkeit des Epithels. v. Tussenbrock und Mendes de Leon sprechen in ihrer Arbeit „zur Pathologie der Uterusmucosa“ bei Gelegenheit der Hyperplasia mucosae uteri davon, „dass das Epithel der nicht erweiterten Drüsen, die bei schwacher Vergrösserung keinerlei Veränderungen zeigen, bei starker nicht selten aus mehreren Schichten aufgebaut erscheint.“ Auch Hitschmann und Adler erwähnen eine Mehrreihigkeit des Epithels bei Verlust der buchtigen Aussackungen als Uebergangsbilder zwischen den praemenstruellen und postmenstruellen Drüsen. Demgegenüber muss ich sagen, dass mir in meinem Material eine Mehrschichtung des Epithels, abgesehen vielleicht von den oben kurz erwähnten papillären Vorsprüngen, nie zu Gesicht gekommen ist; wo ich eine solche zu sehen glaubte, stellte sie sich als dadurch vorgetäuscht dar, dass in der einen Zelle der Kern basal, in der danebenstehenden mittel- oder hochständig war. Hier kommt auch jene Bemerkung in Betracht, die Winter darüber in seinem Lehrbuch für gynäkologische Diagnostik bei der Endometritis glandularis macht.

„In erster Linie ist die oft scheinbare Mehrschichtung des Epithels zu beachten: während bei den epithelialen entzündlichen Wucherungen die Zellenvermehrung durch Zunahme neben einander sich charakterisirt, — während bei selbst sehr erheblicher Wucherung die Einschichtigkeit gewahrt bleibt, sieht man gelegentlich Mehrschichtung. Freilich bleibt die Epithelschicht dabei regelmässig, gleichmässig zweigeschichtet; bei genauer Untersuchung ist diese Zweischichtung durch die eigentümliche Gruppirung der Zellen erklärt. Zelle mit breiterer Basis und schmalem Kopf liegt neben Zelle mit schmaler Basis und breitem Kopfende. Der Kern der ersteren liegt niedriger, der der anderen Zelle höher; diese Formation ist die Folge des Ausgleiches und Ausweichens der schnell sich vermehrenden Elemente. Nur in seltenen Fällen findet man wirkliche Zweischichtung.“

Die Frage, ob die Epithelien Cilien tragen, wie mehrfach behauptet wird, möchte ich nicht weiter berühren, als nur so viel

sagen, dass ich nie Cilien auf dem Drüsenepithel gesehen habe. Vielleicht liegt das aber an der Behandlung des Materials.

Ueber den Kern ist nur wenig zu sagen, er scheint bei den vorliegenden Veränderungen nur eine Rolle zur Zeit der Zellvermehrung zu spielen, sonst aber passiv beteiligt zu sein. Seine Grösse und seine Färbbarkeit schwanken nur wenig. Was Hitschmann und Adler über die verschiedene Färbbarkeit des Kernes in den Prämenstrualdrüsen sagt, je nachdem er in der sogenannten spongiösen Schicht oder im tiefsten Teil der Drüsenschläuche liegt, kann ich nur so weit bestätigen, als mir eine Quellung d. h. ein Heller- und Grösserwerden des Kernes offenbar ohne Verringerung der Chromatinmenge in der Zeit, wo die meisten Aufhellungen im Protoplasma bestehen, aufgefallen ist. Für einen Vergleich der mittleren mit den tiefen Partien der Schleimhaut war nur ein Fall vom 2. Tag nach Beginn der Blutung geeignet, und in diesem konnte derselbe Befund, wie ihn Hitschmann mitteilt, für die Drüsen, die sich noch im Schwellungsstadium befanden, erhoben werden. In den letzten Tagen des Cyclus war weiter noch ein Abblassen des Kernes zu beobachten; das war aber offenbar durch einen Zerfall des Chromatins bedingt, wie auch wohl das Auftreten der oben erwähnten Kügelchen, die sich mit Hämatoxylin und Safranin intensiv färben, auf einen Kernzerfall hindeuten. Hitschmann kommt gegenüber diesen Veränderungen zu demselben Resultat. Die Form und die Stellung des Kernes ist im wesentlichen abhängig von mechanischen Momenten; in hohen, schmalen Zellen ist der Kern spindelig oder langoval und mehr mittelständig, in mehr breiten rund und basalständig, wenn er nicht durch Aufhellungen aus dieser Stellung dem Lumen zu oder auch an eine Wand gedrückt wird und irgend eine unregelmässige Form erhält.

Was über das Auftreten der Mitosen zu sagen war, hat schon oben bei der Schilderung der Veränderungen Platz gefunden. Es stimmt dies mit den Angaben von Westphalen (l. c.) genau überein. Er sagt:

„bei bestehender Menstruation fanden sich nur in vereinzelten Präparaten einzelne Mitosen und zwar im Drüsenausführungsgang.

Innerhalb der ersten 24 Stunden nach Beendigung der Menstruation in zwei Fällen nur vereinzelt, in zwei andern recht viele Mitosen in den oberen Abschnitten fast aller Drüsen.

Vom 6. Tage ab lassen sich nun in sämmtlichen Fällen bis zum 18. Tage constant reichlich Kernteilungsfiguren nachweisen.

Freilich werden vielfach in der einen Schleimhaut mehr Mitosen gefunden, als in der andern vom selben Tage, auch verschiedene Präparate desselben Falles zeigen keineswegs stets ganz gleichartiges Verhalten.

Den Höhepunkt scheint die Regeneration etwa am 14. und 15. Tag nach Beginn der Menstruation zu erreichen, wenigstens fand ich in den Fällen aus diesen Tagen die Mitosen am reichlichsten bezw. am regelmässigsten verteilt.

Von der Mitte der dritten Woche an bemerkt man eine sehr auffällige Abnahme in der Zahl der aufzufindenden Kernteilungsfiguren. Einmal am 17. Tag und einmal am 18. Tage sind die Mitosen recht spärlich, während andere Fälle am 18. Tage noch recht reichliche Mitosen zeigen.

Vom 19. Tage ab bis zum 30. findet man in den epithelialen Bestandteilen der Schleimhaut nur in vereinzelten Präparaten weniger Fälle einzelne Mitosen.“

Schon 1894 erwähnt Amann jr. auf dem XI. internationalen Congress in Rom[1]) Mitosen im Drüsenepithel und spricht von einem herdweisen Auftreten; er berücksichtigt aber keine Menstruationsdaten. Ein herdweises Auftreten muss ich ebenso wie Westphalen in Abrede stellen. Eine weitere Angabe findet sich bei Mandl[2]); er macht mit Recht darauf aufmerksam,

„dass sich die Leukocyten ebenso wie die Leukocytenkerne sowohl mit Safranin wie Hämalaun färben und muss ich daher die Tatsache, dass allenthalben Leukocyten auf ihrer Durchwanderung im Epithel angetroffen werden, stets vor Augen halten, dass man bei der Beurteilung der Regenerationsvorgänge im Epithel nicht Leukocytenkerne für schlecht fixirte Mitosen hält.

Dadurch, dass die sich teilenden Kerne hier, wie auch in andern einschichtigen Cylinderepithelien, in die kernfreie Zone der Epithelzellen emporrücken, kann man allerdings an einzelnen Stellen bei intensiverer Neubildung von Zellen den Eindruck gewinnen, als ob das Epithel zweireihig wäre.“

Die Bemerkung von dem Vorrücken der Mitosen in die kernfreie Zone ist nicht für alle Fälle zutreffend. Gelegentlich habe ich sie auch mitten unter ruhenden Kernen gesehen.

1) Centralbl. f. Gyn. 1894. S. 399.

2) Mandl, Beitrag zur Frage des Verhaltens der Uterusmucosa während der Menstruation. Diesos Arch. Bd. 52.

Wir wenden uns jetzt zur Besprechung der Protoplasmaveränderungen. Die beschriebenen Aufhellungen finden häufig eine kurze beiläufige Erwähnung in der Endometritislitteratur, so sagt z. B. auch Winter in seinem citirten Lehrbuche darüber:

„Eine weitere Veränderung der bei entzündlichen Prozessen stark wuchernden Epithelien ist die Veränderung der Färbefähigkeit: der Kern färbt sich noch kräftig, aber weniger intensiv, der Zellenleib ist oft ungefärbt; — es entsteht dadurch eine gewisse Aehnlichkeit mit Cervicalepithel". Irgend eine Bedeutung wird ihnen nicht beigelegt. Pompe de Meerdevoort sagt in seiner Dissertation „die normale und die menstruirende Gebärmutterschleimhaut[1]) vom 2. Tage:

„Das Epithel ist deutlich geschwollen, welche Schwellung hauptsächlich das Protoplasma betrifft, das in eine durchsichtige, klare und feinkörnige Masse umgewandelt ist", oder in einem zweiten Fall ebenfalls vom 2. Tage:

„Das Protoplasma zeigt sich durch eine seröse Imbibition feinkörnig, glasig und durchsichtig". Er schliesst daraus, dass

„das Wesen der Periode anatomisch hauptsächlich eine seröse Infiltration der Schleimhaut ist, durch die sich in der Mucosa anhäufende Blutmenge veranlasst."

Die Erklärung der Aufhellungen durch eine seröse Infiltration glaube ich auf Grund der obigen Beschreibung zurückweisen zu können. Wie sie aber zu Stande kommen, kann ich nicht sagen. Ob angesichts der beschriebenen Formen und Aufhellungen und der beigegebenen Abbildungen noch die Form und Gestalt der so veränderten Zellen auf Einwirkung der Fixirungsflüssigkeit zurückgeführt werden kann, wie Hitschmann und Adler es in ihrer Arbeit von den Prämenstrualdrüsen mit geplatztem Zellcontur annehmen, möchte ich dahinstellen. Die Autoren sagen darüber:

„Vermutlich ist das Vorstadium des Secretes, welches wir im inneren Zellteile zu suchen haben, in hohem Grade quellungsfähig, so dass es unter dem Einflusse der Fixirungsflüssigkeit den inneren Zellteil keulenförmig vortreibt. Bei weiterer Ansammlung und fortschreitender Quellung dürfte es die innere Zelloberfläche durchbrechen. So finden wir denn das Secret nebst Partikelchen des Protoplasmas im Lumen der Drüse".

1) Freiburg i. Br. 1894/95.

Berücksichtigt man noch die oben beschriebene, ihr parallel laufende Entwicklungsreihe von Veränderungen, deren Characteristicum das Fehlen der Aufhellungen und das sofortige Uebergehen des eosingefärbten Protoplasmas in hämatoxylinfärbbares, so wäre bei obiger Hypothese anzunehmen, dass zwei Arten von Schleim gebildet werden, die vielleicht nur durch den Gehalt von quellbarer Substanz sich unterschieden; denn dass die aus den Zellen mit Aufhellungen ausgestossenen Massen auch Schleim darstellen, soll später genauer besprochen werden. Denken könnte man aber auch — und das scheint mir mehr Wahrscheinlichkeit für sich zu haben — dass die eine Art Zellen einen Schleim producire, der reicher an Flüssigkeit wäre und demgemäss auch ihr Protoplasma schwächer resp. nicht gefärbt würde, die andere Art aber einen solchen mit mehr festen Bestandteilen. Jedoch das zu entscheiden, ist nicht Sache der Histologie. Direkt beobachten kann man nur, dass der Inhalt sowohl der hellen Zellen als auch der gutgefärbten ins Lumen abgestossen wird und das Volumen der Zelle auf ein Minimum reducirt wird.

Der Inhalt der Lumina besteht nun in den ersten Tagen des Cyclus bis zum 15. Tage allein aus eosingefärbten Krümelchen, eventuell auch Fädchen und Tröpfchen. Diese eosingefärbten Substanzen möchte ich für abgestossene kleine Protoplasmakrümelchen halten, die vielleicht noch von der letzten Reduction der Zellen übrig geblieben sind oder aber von den schon neugebildeten Zellen sich abgestossen haben. Ihre Menge ist gewöhnlich sehr gering. Man trifft sie während des ganzen Cyclus, in den letzten Tagen etwas reichlicher und dann oft zu einer scheinbar homogenen Masse zusammengesintert. Vom 13. Tage ab treten ganz vereinzelt einmal kleine hämatoxylingefärbte Fädchen auf, die das Lumen durchziehen. Vom 15. Tage ab treten etwas häufiger schon hämatoxylingefärbte Körner in die Erscheinung, die den Epithelien dicht aufliegen. Mit Hitschmann halte ich diese Körnchen für Schleim. Ihre Menge nimmt zu bis in die letzten Tage des Cyclus hinein, so dass hier das ganze Lumen wie vollgepfropft damit erscheint. Gelegentlich sieht man auch diese Körner zu einer scheinbar homogenen Masse verbacken, ähnlich wie die eosingefärbte Substanz. Sind die Conturen der Zellen unscharf geworden, geht das Protoplasma der Zelle unmittelbar in die hämatoxylingefärbten Massen über, es hat sich offenbar direct zu Schleim umgewandelt. Vom 21. Tage tritt noch etwas Drittes hinzu, das ist das schon erwähnte

eigenthümliche Maschenwerk, aus einzelnen „völlig farblosen Kreisfiguren“ bestehend, wie Werth sagt. Sieht man jedoch genauer zu, so sieht man die Conturen deutlich mit Hämatoxylin gefärbt. Diese wie Seifenschaum aussehenden Structuren füllen das Lumen aus und stehen fast immer mit hellen Zellen in Verbindung, deren Zellgrenze zerrissen ist und deren Inhalt sich in dieser Form ins Lumen ergossen hat.

Beiläufig möchte ich hier erwähnen, dass fettführende Zellen zu allen Zeiten unter den Epithelzellen zu finden sind, dass ihre Zahl aber meist nur äusserst gering ist. Manchmal machte es den Eindruck, als kämen sie etwas gehäuft vor, das kann man dann vielleicht auf eine ganz geringe locale Circulationsstörung beziehen. Eine Bedeutung scheint ihnen bei den cyclischen Veränderungen nicht zuzukommen.

Gesagt werden soll weiter noch, dass man zu allen Zeiten Leukocyten sowohl zwischen den Epithelzellen, als auch frei im Lumen trifft, rote Blutkörperchen dagegen am häufigsten kurz vor Beginn der Blutung.

Zur Ergänzung der bisher mitgetheilten Befunde habe ich nun noch jeden Fall, von dem Zenker- oder Alkoholblöcke hergestellt waren, auf Schleim gefärbt nach der oben angegebenen Methode. Nur sehr wenig ist bisher über die Schleimsecretion bekannt; Hitschmann und Adler zählen die geringen Angaben darüber auf und sagen dann selbst:

„Ca. 6—4 Tage vor Beginn der Blutung erscheinen im Innern der Drüsenlumina körnerfadenartige, aber mit Mucihämatin intensiv blauviolett gefärbte Secretmassen. Mit Hämatoxylin (Delafield) erscheinen sie ebenfalls charakteristisch tingirt, wenn auch blässer. Es darf daher dieses später auftretende Secret wohl als ein schleimartiges bezeichnet werden. Die Menge des Secretes ist eine reichliche zu nennen; zumeist erscheinen die Drüsen wie ausgegossen mit Schleim.“

Ganz neuerdings hat Holzbach[1]) die Schleimsecretion ausser am Rattenuterus auch an der Darmschleimhaut studirt und hier als für die Secretion verantwortlich Stiftchenzellen gefunden; diese hat er auch in der Uterusoberflächenschleimhaut nachgewiesen. Erwähnen

1) Holzbach, Studien über den feineren Bau des secernirenden Uterus- und Tubenepithels. Beiträge f. Geburtsh. u. Gyn. von Hegar. Bd. XIII.

möchte ich nur, dass im Drüsenepithel diese Stiftchenzellen nicht zu beobachten gewesen sind.

Meine Färbungen haben Folgendes ergeben:

Kleine leuchtendrot gefärbte Körnchen — so färbt sich der Schleim — liessen sich zuerst in einem Falle am 5. Tage nachweisen, sie lagen den scharf conturirten, gut gefärbten Epithelien dicht auf als roter Saum. Die Fälle der nächsten Tage waren leider nicht zu dieser Färbung geeignet. Am 10. Tage war derselbe Befund zu erheben. Vom 11. Tage ab sind sie oft zu finden, zwar noch bis zum 14. Tage nicht in allen Fällen, dann aber constant und zwar in reichlicher Menge. Es lässt sich beobachten, dass besonders die Zellen mit helleren Partien die Auflagerungen der roten Körner zeigen, obgleich auch gut gefärbte Zellen nicht frei davon sind. Möglich wäre es ja aber, dass diese roten Massen von anderen Zellen mit Aufhellungen hierher verschleppt wären, obgleich dann jene oben gemachte Angabe vom 5. Tag nicht verständlich wäre, wo keine helleren Partien im Protoplasma zu sehen waren. In den späteren Tagen des Cyclus, wo auch Hämatoxylinkörner auftreten, werden diese durch das Mucicarmin rotlila gefärbt, wohl der beste Beweis für die Identität der hämatoxylin- und mucicarmingefärbten Körner. Wo die Grenzen des Protoplasmas verloren gegangen sind, vereinigen sich, ebenso wie es oben von den Hämatoxylinkörnern beschrieben wurde, auch die jetzt rotlila gefärbten Massen mit dem ungefärbten Zellinhalt, dem intacten Protoplasma. Auch die feinen Conturen der Seifenschaumstructur werden rot tingirt und damit der Beweis geliefert, dass es sich hier ebenfalls um Schleim handeln muss. Am Ende der cyclischen Veränderungen wird das ganze Lumen quasi ausgegossen mit roten Massen und nur wenig blasses Protoplasma mit blauem Kern bleibt bestehen.

Sehr bemerkenswert ist, wie auch Hitschmann und Adler schon betonen, dass sich nie die intacte Zelle färbt, sondern stets erst eine Substanz, die ausgestossen ist. Daraus muss unbedingt geschlossen werden, dass sich in der Zelle eine Art Promucin bildet, das erst in dem Moment, wo es die Zelle verlässt, zu Mucin wird.

## Schlusssätze.

1. Die Drüsenepithelien der Uterusschleimhaut machen Veränderungen durch, die darin bestehen, dass vom 11. Tag nach Beginn der Menstruation im Protoplasma der Zellen

für Farbstoffe nicht empfängliche Substanzen auftreten, zuerst in Tröpfchenform, später in grösserer Ausdehnung, die schliesslich die Zellgrenze durchbrechen und ins Lumen sich ergiessen.

2. Parallel zu diesen Veränderungen gehen andere, deren Hauptcharakteristicum es ist, dass keine derartigen Substanzen sich nachweisen lassen, sondern dass das Protoplasma zuerst an der Zellgrenze dem Lumen zu statt Eosin den Hämatoxylinfarbstoff aufnimmt und nach und nach fast vollständig auf diese Weise verändert wird. Auch diese hämatoxylingefärbten Massen stossen sich ins Lumen ab.

3. Das Drüsenepithel ist zu fast allen Zeiten, wenn nicht zu allen Zeiten, einer Schleimsecretion fähig; diese nimmt aber zu, wenn sich Veränderungen in der Zelle im Sinne der Schwellung zeigen. Die unter 1. genannten für Farbstoff nicht empfänglichen Substanzen und die unter 2. erwähnten hämatoxylingefärbten Protoplasmamassen sind als Schleim nachzuweisen.

## Protokolle.

### 5. Tag.

1. G. 29jähr. Primipara. Endometritis, Retroflexio uteri. L. R. 14. II. Vorletzte 18. I. Op. 19. II. Abrasio, Alexander-Adams. Ze. Das Material ist nur spärlich. Drüse: Geringe Zahl, enges Lumen, glatte Wand; sehr geringe Schlängelung. Inhalt: Eosingefärbte Krümelchen. Epithelform: Niedrig- und mittelhoch cylindrisch. Kern: Rundoval oder länglich, meist basalständig. Protoplasma: Gleichmässig mit Eosin gefärbt, Conturen stets scharf. Mitosen: Vereinzelt in wenigen Schläuchen. Schleim: In einigen Durchschnitten sieht man einen roten Saum.

2. 23 jähr. Primipara. Endometritis. Menses regelm. 4 wöch. L. R. 23. I. Op. 27. I. Abrasio-Form. Drüsen: Langgestreckt, enges oder nur sehr wenig erweitertes Lumen. Inhalt: Wenig eosingefärbte Krümelchen. Epithelform: Gleichmässig mittelhoch und auch etwas höher. Kern: Länglich oval, basalständig, gutgefärbt. Protoplasma: Gleichmässig gut mit Eosin gefärbt; gelegentlich macht es den Eindruck, als bestände es aus einzelnen Tröpfchen. Conturen dem Lumen zu: Scharf und geradlinig, Conturlinie eine Gerade; nur selten sitzt den einzelnen Zellen ein Tröpfchen, das ebenfalls mit Eosin gefärbt ist, auf. Mitosen: Nicht zu finden. Schleim: In einzelnen Durchschnitten ein roter Saum auf den Epithelien.

### 6. Tag.

3. Br. 23jähr. Endometritis. Menses 2—3—4 wöch., wenig Blutverlust. L. R. 24.—26. April. Op. 1. Mai. Abrasio. Ze. Drüsen: Leicht geschlängelt, Lumen eng oder mässig weit. Inhalt: Sehr wenig eosingefärbte krümelige Massen. Epithelform: Mittelhoch bis hoch; regelmässig. Kerne: Gut gefärbt, basalständig oder mehr mittelständig. Protoplasma: Gleichmässig gut gefärbt, Conturen scharf und gradlinig. Mitosen: Fast in jedem einfachen Querschnitt 2—4, in jedem Schräg- oder Flachschnitt entsprechend mehr. Die in Theilung befindlichen Kerne wandern dem Lumen zu. Schleim: Negativ.

4. Schu. 32jähr. I para. Neurasthenie, Endometritis. Menses stets regelmässig 4wöch., 7—8 tägig. reichlich Blutverlust, Schmerzen im Schooss. L. R. 10. V. Op. 10. V. Abrasio. Alc. u. Fl. Drüsen: Einfach runde Lumina stehen in nicht grosser Zahl nebeneinander. Inhalt: Wenig eosingefärbte Massen. Epithelform: Mittelhoch bis hoch, regelmässig. Kern: Basalständig, langoval, gut gefärbt. Conturen: Dem Lumen zu an sich scharf, ihnen liegen krümelige Massen auf. Mitosen: 1—5 pro Querschnitt. Fett: Stellenweise etwas gehäuft. Zwischen Mitosenbildung und Fettanhäufung bestehen keinerlei nachweisbare Beziehungen. Schleim: Negativ.

### 7. Tag.

5. Se. 29jähr. Primipara. Endometritis, Retroflexio uteri fixata. Perisalpingitis et Perioophoritis sin. L. R. 10. VI. Op. 17. VI. Abrasio, Ventrifixatio, Salpingo oophorectomie. Fl. Sehr wenig Material. Drüsen: Mässige Zahl, glatte Wand, enges, höchstens mässig weites Lumen. Inhalt: Wenig Krümelchen. Epithelformen: Mittelhoch bis hoch. Kern: Rund oder länglich, basalständig. Protoplasma: Scharf conturirt und gradlinig, höchstens eine ganz flache Kuppe vorhanden. Mitosen: Ungefähr in jedem 15. Querschnitt. Fett: Nur wenig vorhanden.

### 8. Tag.

6. Ma. 26 jähr. Primipara. Dysmenorrhoe, Endometritis. L. R. 6.—11. VII. Op. 14. VII. Abrasio. Fl. Drüsen: Etwas Schlängelung, wenig Verzweigungen und selten Einstülpungen. Inhalt: Einzelne Krümelchen. Epithelformen: Mittelhoch, selten höher oder niedriger. Kerne: Rundoval, basalständig, gut gefärbt. Protoplasma: Nicht mit hellen Partien durchsetzt. Conturen: Scharf, oft gradlinig, seltener etwas vorgebuckelt. Mitosen: 2—4 pro Durchschnitt, wenige sind frei. Fett: Häufig zu finden.

### 9. Tag.

7. K. 23 jähr. Primipara. Menses 4 wöch., 5 tägig. L. R. 16 VI. Op. 25. VI. Fl. u. Alc. Sehr spärliches Material. Drüsen: Lang gestreckt, mit engem, höchstens mässig weitem Lumen. Inhalt: Nur wenig Krümelchen. Epithelien: Mittelhoch bis hoch. Kern: Meist länglich, basalständig. Protoplasma: Keine Aufhellungen. Conturen: Scharf, gradlinig oder etwas kuppelförmig. Mitosen: In jeder 5. Drüse eine oft auch mehrere in einem Durchschnitt. Fett: Wenig vorhanden. Schleim: ?.

## 10. Tag.

8. N. 21 jähr. Opara. Menses 4 wöch., starker Blutverlust und Kreuzschmerzen. L. R. 6. Februar. Op. 15. Abrasio. Fl. Geringes Material. Drüsen: Etwas Schlängelung, eng bis mässig weites Lumen. Epithelformen: Mittelhoch. Kern: Lang oval, basalständig. Protoplasma: Scheint gleichmässig gefärbt zu sein. Conturen: Scharf, innen liegen krümelige Massen auf. Mitosen: Vielleicht in jeder 10. Drüse 1—2. Fett: ?.

9. Sa. 21 jähr. Opara. Retroversio uteri mobilis III. Menses regelmässig 4 wöch., reichl. Blutverlust und Schmerzen im Unterbauch und Kreuz. L. R. 13. VI. Op. 23. VI. Alc. u. Fl. Drüsen: Viele runde Drüsendurchschnitte mit meist engem Lumen. Inhalt: Feinkrümelige, eosingefärbte Massen. Epithel: Mittelhoch. Kern: Länglich oder rundoval, gut gefärbt, basalständig. Protoplasma: Macht den Eindruck, als sei es mit feinen hellen Tröpfchen erfüllt. Conturen: Scharf, es lagern ihnen geringe Mengen eosingefärbter Krümelchen auf. Mitosen: In jedem 3—4. Querschnitt 1—3. Fett: Nur sehr vereinzelt. Schleim: In zahlreichen Drüsen dem Epithel dicht aufliegende, kleine leuchtend rot gefärbte Körnchen inmitten von andern fast garnicht oder schwach rosa gefärbten.

## 11. Tag.

10. Fr. 23 jähr. Primipara. Endometritis, Stenosis orif. int. Menses 4 wöch., 2 Tage antepon. L. R. 30. VI. Op. 10. V. Abrasio. Alc. u. Fl. Drüsen: Gestreckt verlaufend, mit Verzweigungen, seltener Einstülpungen. Lumen meist eng, nur selten mässig weit. Inhalt: Wenig eosingefärbte Krümelchen. Epithel: Mittelhoch bis hoch. Kern: Basalständig, lang gestreckt, gut gefärbt. Protoplasma: Im Ganzen gut tingirt, nur selten Aufhellungen hinter dem Kern. Conturen: Scharf und gradlinig. Mitosen: In jedem 4.—5. Querschnitt eine. Fett: Nur wenig, Schleim: In vielen Durchschnitten leuchtend rote Körnchen in mässiger Menge den Epithelien aufliegend.

11. Se. 27 jähr. 1para. Retroflexio II mobilis, Stenosis orif int. Menses seit dem 12. Jahr regelmässig 4 wöch., Blutverlust sehr reichlich, Beschwerden am 1. u. 2. Tag im Unterbauch, seit $^1/_2$ Jahr 14 tägig bis 4 wöch. L. R. 29. III. Op. 8. IV. Abrasio, Alex.-Adams. Alc. u. Fl. Drüsen: Geschlängelt, wenig aber gleichmässig erweitertes Lumen. Inhalt: Eosingefärbte krümelige Massen in geringer Menge. Epithel: Mittelhoch bis hoch. Kerne: Gut gefärbt, mehr rund- als länglichoval, basalständig. Protoplasma: Erscheint wie mit feinsten helleren Tröpfchen durchsetzt, ist aber im Uebrigen gut mit Eosin gefärbt, nennenswerte Vakuolenbildung ist nicht festzustellen. Conturen: Scharf und etwas kuppenförmig vorgewölbt. Mitosen: In fast jedem Drüsenquerschnitt 2—5. Fett: Nur ganz vereinzelt. Schleim: In den meisten Querschnitten keine roten Massen, nur in einigen wenigen sieht man rote Krümelchen den Conturen der Epithelzellen in geringer Menge aufliegen, das Protoplasma dieser Epithelien scheint mehr hellere Stellen aufzuweisen, wie das der schleimfreien Drüsenlumina.

12. Schr. 47 jähr. Primipara. Endometritis, Retroflexio uteri. Menses etwas unregelmässig mit starkem Blutverlust 8 tägig. L. R. 7. VI., vorher einmal ausgeblieben. Op. 18. VI. Abrasio, Alex.-Adams. Alc.-Fl. Drüsen: Gestreckt oder etwas geschlängelt mit Verzweigungen, seltener

Einstülpungen. Lumen meist eng oder etwas erweitert. Inhalt: Wenig eosingefärbte Krümelchen. Epithel: Mittelhoch bis hoch. Kern: Mehr länglich als rund, gut gefärbt, basalständig. Protoplasma: Im Ganzen vollständig gut gefärbt, Aufhellungen sowohl vor als auch hinter dem Kern seltener; an vielen Stellen macht das Protoplasma den Eindruck, als sei es von feinen hellen Tröpfchen durchsetzt. Die Conturen sind scharf und gradlinig, seltener etwas vorgebuckelt. Mitosen: In jedem 3.—5. Querschnitt eine, manchmal mehr, manchmal weniger. Fett: Nur wenig. Schleim: In einigen Durchschnitten deutlich rote Körnchen, die den Epithelien aufliegen.

13. St. 34 jähr. Primipara. Endometritis. Menses regelmässig 4 wöch. L. R. 8. VI. Op. 19. VI. Abrasio. Fl., Alc. Drüsen: Deutlich geschlängelt und mässig erweitert, auch einzelne Einstülpungen. Inhalt: Eosingefärbte Körnerchen. Epithel: Mittelhoch bis hoch, in den Drüsen mit Einstülpungsfiguren haben die äusseren Wände meist niedriges, fast cubisches Epithel. Kern: Rund- bis länglichoval, gut gefärbt, basal- oder mittelständig. Protoplasma: In der Mehrzahl der Fälle gut mit Eosin gefärbt, in nicht vielen Fällen sieht man hinter dem Kern geringe Aufhellungen. Aufhellungen ausgedehnter Art sind nicht vorhanden. Conturen: Scharf und meist geradlinig, nur selten kuppelförmig. Mitosen: Ungefähr in jedem 3. oder 4. Durchschnitt eine. Fett: Nicht häufig, stellenweise etwas mehr. Schleim: Negativ.

14. Sch. 25 jähr 2para. Seit der letzten Entbindung dauernd Schmerzen im Unterbauch links und in der Lendengegend. Menses mit dem 14. Jahr regelmässig 4 wöch., seit der letzten Entbindung 2 bis 4 wöch. L. R. 11. IV. Op. 22. IV. Abrasio. Alc. Drüsen: Viele meist runde, bald weitere, bald enge Querschnitte in dichter Anordnung bei einander liegend. Inhalt: Mit Eosin gefärbte Krümelchen und Tröpfchen. Epithelien: Mittelhoch bis hoch. Kern: Mehr rund als länglichoval, basalständig. Protoplasma: Erscheint wie mit kleinen hellen Tröpfchen durchsetzt, ist aber im Ganzen gut mit Eosin gefärbt. Conturen: Scharf und oft geradlinig, oft etwas kuppelförmig. Mitosen: Fast in jedem Querschnitt 1—2, es ist aber zu bemerken, dass an einzelnen Stellen die Mitosen häufiger vorkommen, während andere fast frei sind. Fett: ?. Schleim: Negativ.

15. Sti. 44 jähr. Primipara. Links Adnextumor (Fibrom des Lig. ovarii), mucöser Polyp des Corpus uteri. Metro-Endometritis chronica. Menses 4 wöch. regelmässig. L. R. 29. II. Op. 10. III. Abdom. Radikaloperation. Schnitt durch die Uteruswand. Form. Drüsen: Leicht geschlängelt mit wenig Verzweigungen. Das Lumen ist meist eng, an einigen Stellen weit, sogar cystisch erweitert. Inhalt: Nicht viel eosingefärbte Massen. Epithel: Meist hoch. Kern: Länglich, gut gefärbt, basal-, seltener mittelständig. Protoplasma: teils gleichmässig gut mit Eosin gefärbt, teils zeigt es auch bedeutende Aufhellungen, sowohl hinter als vor dem Kern. Conturen: Durchaus scharf und meist gradlinig, nur selten eine kuppenförmige Vorwölbung. Mitosen: Pro Durchschnitt 2—3. Fett: ?. Schleim: ?.

### 12. Tag.

16. Dan. 25 jähr. 0para. Seit 8 Jahren vor und beim Eintritt der Regel sehr heftige Schmerzen im Unterbauch und im Kreuz. Uterus in Anteflexio, das linke Ovarium etwas gross. Stenosis orif. int. Menses regelmässig 4 wöch., mittelstarker Blutverlust. L. R. 14. III. 08.

Op. 26. III. 08. Abrasio. Fl. Alc. Drüsen: Stark geschlängelt mit engem oder etwas erweitertem Lumen. Inhalt: Wenig eosingefärbte bröcklige Massen. Epithelien: Mittelhoch, auch niedrig, fast cubisch. Kern: Rundoval, oft aber auch fast spindelförmig, basalständig. Protoplasma: In vielen Drüsen gleichmässig mit Eosin gefärbt, in anderen sind hellere Stellen deutlich, in einigen ist die ganze vor dem basalständigen Kern gelegene Partie heller gefärbt als die noch hinter dem Kern liegenden Protoplasmamassen. Conturen: Sehr scharf, oft geradlinig, in den Drüsen mit helleren Protoplasmapartien auch recht zackig und unregelmässig. Mitosen: Vielleicht in jedem 10. Querschnitt eine. Fett: Nur selten. Schleim: Negativ.

17. Ste. 31 jähr. Primipara. Endometritis. Menses regelmässig 4 wöch. L. R. 14. V. Op. 26. V. Abrasio. Alc., Fl. Drüsen: In der Nähe der Oberfläche gestreckt mit engem Lumen, etwas tiefer leicht geschlängelt und verzweigt mit etwas weiterem Lumen. Einstülpungsfiguren selten. Inhalt: Eosingefärbte Massen von teils Krümel-, teils Fädchen-, teils Tröpfchengestalt. Epithel: Mittelhoch bis hoch. Kern: Teils rund, teils etwas länglich, basal- oder mittelständig; stets gut gefärbt. Protoplasma: In sehr vielen Fällen vollständig mit Eosin gefärbt, nur selten zeigen sich Aufhellungen. Die Conturen sind stets scharf, die einzelnen Zellen aber meist etwas kuppelförmig. Mitosen: In fast jedem Querschnitt 1—3. Fett: Vereinzelt: Schleim: Negativ.

18. Bo. 24 jähr. Primipara. Endometritis. Menses 4 wöch., 8 tägig. L. R. 12. VI. Op. 24. VI. Abrasio. Alc. u. Fl. Drüsen: Mässig stark geschlängelt und nur wenig erweitert, meistens eng. Oft Verzweigung und Einstülpung. Inhalt: Wenig eosingefärbte krümelige Massen. Epithel: Meist hoch und mittelhoch. Kern: Langoval und basalständig. Protoplasma: Im Ganzen gut gefärbt, Aufhellungen sieht man sowohl vor als hinter dem Kern, doch nicht in grosser Zahl. Conturen der Zelle scharf, nicht immer geradlinig, sondern etwas vorgebuckelt und oft auch etwas eingezogen. Mitosen: In fast jedem Querschnitt, in manchen mehr, in einzelnen keine. Fett: Selten. Schleim: In einigen Durchschnitten rote Körnchen, die den Epithelien dicht aufliegen, in mässig grosser Menge.

## 13. Tag.

19. Lo. 35. jähr. Primipara. Sterilitas, Endometritis. Menses 4 wöch., zuweilen 1—2 Tage antepon. L. R. 12. VI. Op. 25. VI. Abrasio. Alc. u. Fl. Wenig Material. Drüsen: Ob starke Schlängelung? Einstülpungsfiguren nicht vorhanden. Lumen meist eng oder etwas erweitert. Inhalt: Eosingefärbte Krümelchen. Epithelien: Mittelhoch, in einzelnen Drüsen höher, in anderen niedriger. Kerne: Länglich oder rundoval, meist basalständig und gut gefärbt. Protoplasma: In sehr vielen Zellen vollkommen gut mit Eosin gefärbt, in andern zeigen sich Aufhellungen sowohl hinter als neben und vor dem Kern, aber nur in geringer Ausdehnung, manchmal macht das Protoplasma den Eindruck, als sei es von feinsten Tröpfchen durchsetzt. Conturen: Stets scharf, aber nicht immer geradlinig. Die eine Zelle ist oft etwas höher als ihre Nachbarzellen; aber das sind nur ganz geringe Unterschiede. Vielfach ist die Zelle auch kuppenförmig begrenzt. Mitosen: In jedem 3.—4. Durchschnitt eine Mitose. Fett: Nur wenig. Schleim:

In einigen Durchschnitten sieht man geringe Mengen rotgefärbter Körner den Epithelien aufliegen.

20. Te. 33 jähr. Primipara. Endometritis. Menses regelmässig 3 wöch., 8 tägig; früher 4 wöch. L. R. 9.—16. III. Op. 21. III. Abrasio. Alc., Ze., Fl. Drüsen: Leicht geschlängelt, vielfach verzweigt und eingestülpt; ihr Lumen mässig weit. Inhalt: Eosingefärbte Krümelchen und hämatoxylingefärbte Körnchen, die in Fadenform angeordnet sind und das Lumen durchziehen. Epithelien: Meist mittelhoch. Kern: Gut gefärbt, meist rundoval, seltener länglich; basal- oder mittelständig, besonders dann, wenn das Protoplasma hinter dem Kern Aufhellungen zeigt. Protoplasma: Die Zahl und Grösse der Aufhellungen sehr verschieden. Einige Zellen sind vollständig frei davon, andere zeigen kleine winzige hellere Tröpfchen und wieder andere haben sowohl vor als hinter dem Kern sehr deutliche Aufhellungen, die in allen Fällen allerdings immer noch färbbares Protoplasma übrig lassen. Conturen: Stets scharf, aber nicht immer ganz geradlinig, sondern oft convex, oft concav. Mitosen: Pro Drüsendurchschnitt 1—5. Fettführende Zellen gering an Zahl. Schleim: Zeigt in vielen Durchschnitten oft garnicht geringe Mengen rotgefärbter Massen in Körnchenform, die den Epithelien aufliegen. Irgend eine Abhängigkeit von den Aufhellungen im Protoplasma lässt sich nicht feststellen, da auch Zellen mit vollkommen gefärbtem Protoplasma rote Auflagerungen aufweisen.

21. Ka. 31 jähr. 3 para. Allmählich stärker gewordene Schmerzen im Unterbauch während der Regel. Neurasthenie. Menses 4 wöch. regelmässig mit mittlerem Blutverlust und Schmerzen im Unterbauch. L. R. 20.—27. II. Op. 4. III. Abrasio. Alc., Fl. Drüsen: Teils mässig, teils stark geschlängelt, das Lumen ist meist eng, in einigen Fällen etwas erweitert. Inhalt: Eosingefärbte Körnchen. Epithel: Mittelhoch bis hoch. Kern: Langoval, seltener runder, basalständig. Protoplasma: Gleichmässig gut gefärbt, in wenigen Quer- und Längsschnitten sind nur einige hellere Partien darin. Conturen: Fast durchweg scharf. Mitosen: Pro Drüsendurchschnitt 1—3. Fett: Selten. Schleim: Negativ.

22. Go. 25 jähr. 0 para. Schmerzen zur Zeit der Regel im Unterbauch median. Neurasthenie. Menses 14 tägig bis 3 wöch. mit reichlichem Blutverlust und Beschwerden im Schooss. L. R. 17. V. Op. 29. V. Albrasio. Alc., Fl. Drüsen: Stark geschlängelt, Lumen etwas erweitert. Häufig Verzweigungen. Inhalt: Wenig eosingefärbte Krümelchen. Epithelien: Mittelhoch bis niedrig. Kerne: Rundoval, basalständig. Protoplasma: Gut mit Eosin gefärbt, ohne wesentliche Aufhellungen. Conturen: Scharf und geradlinig. Mitosen: In jedem Querschnitt 1—2. Fett: Sehr selten. Schleim: In einzelnen Lumina deutlich rotgefärbte Massen, Epithelzellen mit geringen Aufhellungen aufliegend.

23. Hu. 29 jähr. 3 para. Retroflexio uteri mob. Menses regelmässig 4 wöch., mittlerer Blutverlust. L. R. 19. Jan., sie hörte nach drei Tagen auf, da Pat. gewaschen und Flur gescheuert hatte, stellte sich am 2. Febr. wieder ein und dauerte bis zur Operation. Op. 15. II. Abrasio, Alexander Adams. Fl. Drüsen: Querschnitte sind auffallend verschieden geformt, es wechseln einfach runde mit eigentümlich gebuchteten und cystisch erweiterten Lumina ab. Inhalt: Nicht vorhanden. Epithelien: Mittelhoch bis niedrig. Protoplasma:

Scheinbar ohne Aufhellungen. Conturen: Scharf. Mitosen: Pro Querschnitt 2—8. Fett: ?. Schleim: ?.

24. Be. 25 jähr. Primipara. Endometritis, Retroversio uteri. Menses 4 wöch., nicht reichlich. L. R. 26. II. Op. 10. III. Abrasio, Alexander-Adams. Ze., Fl. Drüsen: Wesentliche Verzweigung, geringe Einstülpung, enges bis mässig weites Lumen. Inhalt: Wenig eosingefärbte Körnchen. Epithel: Meist mittelhoch. Kern: Gut gefärbt, vielfach basalständig, rundoval, seltener länglich. Protoplasma: In sehr vielen Durchschnitten in toto gut gefärbt, in einigen Zellen sieht man kleinste Tröpfchen, in andern wieder Aufhellungen hinter dem Kern und wieder in andern eine hellere Zellkuppe. Conturen: Stets scharf, selten gradlinig, sondern etwas vorgebuchtet oder etwas eingezogen. Mitosen: Pro Drüsendurchschnitt 1—4 Mitosen, nur wenige sind frei. Fett: Nicht vorhanden. Schleim: In einigen Durchschnitten deutlich geringe Menge rotgefärbter Körner, dem Epithel aufliegend.

**14. Tag.**

25. St. 31 jähr. Primipara. Endometritis, Stenosis orif. int. Menses regelmässig 4 wöch. L. R. 27. IV. Op. 11. V. Abrasio. Alc. Fl. Drüsen: Mässig stark geschlängelt und oft eingestülpt. Lumen mittelweit. Inhalt: Kleine eosingefärbte Krümelchen und Tröpfchen. Epithelien: Mittelhoch oft höher, selten niedriger. Kerne: Mittelständig, in hohen Zellen schmal und lang, in niedrigeren mehr rundoval. Protoplasma: Nur selten vollkommen gefärbt, fast stets zeigt es ausgedehnte Aufhellungen sowohl vor als hinter dem Kern. Conturen: Stets scharf, sehr oft wölben hellere Tröpfchen die Zellgrenzen vor, in anderen Zellen liegt gut gefärbtes Protoplasma in der Ausbuchtung und in wieder anderen Zellen ist die Grenze mehr nach innen eingezogen als vorgebuchtet. Dazu kommt, dass die nebeneinander stehenden Zellen an Höhe oft um ein geringes differiren oder dass die an sich gleich grossen teils etwas mehr ins Stromagewebe, teils etwas mehr ins Lumen hineingedrängt werden. Mitosen: In sehr vielen Durchschnitten je 1—4, einige sind frei. Fett: Kommt häufiger vor. Schleim: In fast jedem Drüsendurchschnitt in reichlicher Menge.

26. Pe. 22 jähr. Primipara. Endometritis, Stenose d. orif. int. Menses 4 wöch. L. R. 17. III. 08. Op. 31. III. Abrasio. Fl., Alc. Drüsen: Stark verzweigt und oft eingestülpt, nur wenig erweitert. Inhalt: Eosingefärbte Krümelchen. Epithelien: Mittelhoch. Kerne: Gut gefärbt, basalständig, rundoval, seltener länglich. Protoplasma: Fast stets gut gefärbt mit Eosin, es zeigt nur feinste hellere Tröpfchen, seltener grössere Aufhellungen. Conturen: Scharf und sehr oft gradlinig, seltener Vorwölbungen einzelner Zellen. Mitosen: Pro Drüsendurchschnitt 1—4, eine Reihe von Durchschnitten sind auch frei. Fett: Nur vereinzelt. Schleim: Nur in sehr wenigen Drüsen.

27. Fi. 39 jähr. 9 para. Zeitweise Schmerzen in der linken Seite, die ins Kreuz ausstrahlen. Menses 4 wöch. regelmässig mit ziemlich reichlichem Blutverlust und Schmerzen im Rücken. L. R. 27. II. Op. 12. II. Abrasio. Alc. u. Ze. Drüsen: Stark geschlängelt, Lumen eng bis mässig weit. Inhalt: Wenig eosingefärbte Krümelchen. Epithelien: Hoch bis mittelhoch. Kern: Gut gefärbt, meist langgestreckt und basalständig. Protoplasma: Meist gut mit Eosin gefärbt, seltener sieht man einige wenige hellere Stellen in der Nähe des Lumens.

Conturen: Stets scharf und meist gerade, selten etwas kuppenförmig vorgebuckelt. Mitosen: 1—3 pro Querschnitt. Fett: ?. Schleim: Nur in sehr wenigen Drüsenschnitten und dann auf Epithelien aufliegend, die hellere Stellen zeigen.

**15. Tag.**

28. Fr. 32 jähr. Primipara. Endometritis. Menses regelmässig 4 wöch. L. R. 2.—7. II., vorher 5. I. Op. 17. II. Abrasio. Ze. Drüsen: Ziemlich stark geschlängelt und verzweigt, auch eingestülpt. Lumen mässig weit. Inhalt: Eosingefärbte Krümelchen und hämatoxylingefärbte Krümelchen, diese den Epithelien dicht aufliegend. Epithelien: Mittelhoch, selten höher oder niedriger. Kern: Meist mittelständig, gut gefärbt, rundoval. Protoplasma: Gut mit Eosin gefärbt, zeigt aber viele Aufhellungen, besonders hinter dem Kern, diesen dem Lumen zu drängend, aber auch vor und neben ihm. Oft wölbt ein hellerer Tropfen die Zellgrenze ins Lumen hinein vor; oder es liegen auch gutgefärbte Protoplasmamassen an der Grenze, die dann entweder etwas eingezogen oder auch irgend wie unregelmässig gestaltet ist. Conturen: Stets scharf. Mitosen: Pro Querschnitt 1—4, nur wenige sind frei. Fett: ?. Schleim: ?.

29. Mö. 45 jähr. 8 para. Retroflexio uteri mobilis. Menses 3 wöch. regelmässig mit ziemlich reichlichem Blutverlust und Rückenschmerzen. L. G. 29. II. 08. Op. 14. III. 08. Abrasio, Alexander-Adams. Ze. Drüsen: Stark geschlängelt, mässig erweitert. Inhalt: Eosingefärbte Krümelchen. Epithelien: Mittelhoch. Kern: Langoval oder rund, mittel- oder basalständig. Protoplasma: Gleichmässig gut in einigen Durchschnitten gefärbt, in vielen anderen findet man hellere Partien und zwar hinter dem Kern. Die helleren Partien bieten an Ausdehnung alle Uebergänge von den geringfügigsten Mengen bis zum vollständigen Einnehmen der ganzen Zelle. Conturen: Stets scharf, aber nicht immer geradlinig, sondern auch wellig und seicht gezackt. Mitosen: 1—6 pro Querschnitt. Schleim: Besonders in den Drüsenlumina, deren Zellen Aufhellungen zeigen.

**16. Tag.**

30. Su. 27 jähr. 4 para. Retroversio uteri I mobilis. Menses regelmässig 4 wöch. L. R. 2. VI. Op. 18. VI. Abrasio, Alexander-Adams. Alc., Fl. Drüsen: Stark verzweigt und geschlängelt, Lumen erweitert. Inhalt: Wenig eosingefärbte Krümelchen. Epithelien: Mehr niedrig als hoch. Kerne: Rundoval und gut gefärbt, in einigen Zellen auffällig gross und blass, man gewinnt den Eindruck der Aufschwemmung. Protoplasma: Fast durchweg mit reichlich helleren Partien durchsetzt und zwar in der Hauptsache hinter dem Kern. Aber auch neben und vor ihm liegen kleinere hellere Stellen. Conturen: Scharf, häufig gradlinig, in vielen Fällen aber auch leicht gewellt. Mitosen: 1 bis 3 pro Querschnitt, auch mehr. Fett: Nicht häufig. Schleim: In einigen Drüsen den Epithelien dicht aufliegend als auch frei im Lumen.

31. Wi. 29 jähr. 2 para. Seit 6 Wochen beim Arbeiten Kreuzschmerz. Retroflexio uteri mob. Die vorletzte Regel kam um 14 Tage zu früh, die letzte wieder nach 4 Wochen, war aber sehr stark. Menses 4 wöch., mittlerer Blutverlust ohne Beschwerden. L. R. 9. II. Op. 25. II. Abrasio, Alexander-Adams. Ze., Alc. Drüsen: Geschlängelt und mässig stark erweitert. Inhalt: Eosingefärbte bröcklige Massen.

Epithelien: Unregelmässig, kubisch-hoch. Kerne: Meist rund, seltener lang gestreckt, gut gefärbt. Protoplasma: Zeigt alle Uebergänge vom vollständig gleichmässig Gefärbtsein bis zur fast vollständigen Aufhellung. Conturen der Zellen stets scharf, aber nicht immer geradlinig, sondern oft wellig und nicht selten auch deutlich gezackt; es entsprechen diesen Zacken meist ins Lumen vorspringende einzelne Zellen mit spitzer Kuppe. Mitosen: In jedem Gesichtsfeld bei 1000 facher Vergrösserung eine oder mehrere zu finden. Fett: ?. Schleim: In den Lumina, die mit teilweise oder ganz aufgehellten Zellen ausgekleidet sind, liegen den Conturen rote krümelige Massen auf.

32. Vo. 32 jähr. Primipara. Endometritis, Stenose des Orif. int. Menses 4 wöch., 6 tägig, starker Blutverlust. L. R. 26. IV. 08. Op. 12. V. 08. Abrasio. Alc., Fl. Drüsen: Stark geschlängelt und verzweigt, Lumen mässig erweitert. Inhalt: Eosin- und hämatoxylingefärbte Körnchen und Tröpfchen. Epithelien: Sehr unregelmässig, viele mittelhoch, andere hoch oder niedrig. Kerne: Rundoval, oft länglich, stets gut gefärbt, basal- oder mittelständig. Protoplasma: In einigen Zellen gut gefärbt ohne Aufhellungen, in andern zeigt es Aufhellungen in feinsten Tröpfchen oder auch grössere Ansammlungen vor wie auch hinter dem Kern oder es ist fast das ganze Zellprotoplasma eingenommen von solchen Aufhellungen. Conturen: Stets scharf, oft geradlinig, oft vorgebuckelt durch Protoplasma oder Aufhellungen: aber nie ist zu beobachten, dass die Grenze zwischen Zellprotoplasma und den auf den Conturen liegenden Inhaltsmassen verwischt ist. Mitosen: Pro 3 Querschnitte 1—2. Fett: Nur wenig. Schleim: In sehr vielen Drüsen rot gefärbte Massen in Körnchen oder Tröpfchenform; das Lumen ist oft vollständig mit roten Massen angefüllt.

33. Ka. 21 jähr. Primipara. Endometritis, Stenose des Orif. int. Menses 3—4 wöch. L. R. 11. V., fast 2 Wochen zu früh. Op. 12. V. Abrasio. Alc., Fl. Drüsen: Stark geschlängelt, Lumen etwas erweitert. Reichliche Verzweigungen. Inhalt: Eosingefärbte Körnchen und Tröpfchen; in einigen Lumina sieht man Epithelzellen, die ins Lumen ausgestossen sind. Epithelien: Meist niedrig, seltener höher. Kerne: Gut gefärbt, rundoval, seltener länglich, basal- oder mittelständig. Protoplasma: Gut gefärbt, hat viele Aufhellungen, sowohl in Tröpfchenform auf die Zelle verteilt, als auch in grösserer Ausdehnung sowohl hinter als vor dem Kern. Conturen: Meist scharf, sehr oft geradlinig, oft aber auch etwas vorgebuckelt. Mitosen: In fast jedem Durchschnitt 1—4, einige sind frei. Fett: Nur ganz vereinzelt. Schleim: Sowohl im Lumen als auch den Epithelien aufliegend reichliche Mengen rotgefärbter Krümelchen.

34. Re. 24 jähr. 1 para. Retroversio uteri mobilis. Menses 3 bis 4 wöch. mit geringem Blutverlust und Schmerzen im Kreuz und Unterbauch. L. R. 8. III. Op. 24. III. Abrasio, Alexander-Adams. Fl., Ze., Alc. Drüsen: Stark geschlängelt und mittelstark erweitert. Inhalt: Eosingefärbte bröcklige Massen. Epithelien: Mittelhoch bis hoch. Kern: Längsoval, häufig rund. Protoplasma: In vielen Fällen gleichmässig gut mit Eosin gefärbt, in anderen kommen Aufhellungen sowohl vor als hinter dem Kern vor. Conturen: In den meisten Fällen scharf und gradlinig, seltener sieht man eine Zelle sich herausheben. Mitosen: 1—4 pro Querschnitt. Fett: Epithel nahezu frei. Schleim: In vielen Drüsendurchschnitten rubinrot gefärbte

Massen, die den Epithelien aufliegen und zum Teil auch das Lumen erfüllen.

35. Ri. 20 jähr. Primipara. Endometritis. Menses oft stark anteponirend, 3—4 wöch. L. R. 3. V. 08. Op. 19. V. 08. Alc, Fl. Wenig Material. Drüsen. Nichts Bestimmtes zu sagen. Inhalt: Eosingefärbte Krümelchen. Epithelien: Mittelhoch. Kern: Etwas länglich, basalständig, gut gefärbt. Protoplasma: Vollkommen gut gefärbt, nur selten sieht man kleine Tropfen auf die Zelle verteilt; Aufhellungen grösserer Ausdehnung sind nicht festzustellen. Conturen: Scharf, oft geradlinig, oft etwas vorgebuckelt. Mitosen: In jedem 2. Durchschnitt ungefähr 1 Mitose. Fett: Nur sehr wenig, dann an einzelnen Stellen zusammenliegend. Schleim: In fast jeder Drüse den Epithelien aufliegend oder auch frei im Inhalt.

36. Br. 29 jähr. 3 para. Retroflexio uteri mobilis. Menses 4 wöch. mit starkem Blutverlust ohne Schmerzen. L. R. 20. I. Op. 5. II. Abrasio. Fl. Drüsen: Stark geschlängelt und stark erweitert. Inhalt: Meist nicht vorhanden. Epithelien: Mehr niedrig als mittelhoch, einige wenige hoch. Kern: Klein, gut gefärbt, meist rundoval. Protoplasma: In der überwiegenden Mehrzahl der Zellen helle Partien hinter dem Kern, in vielen Fällen sieht man diese Aufhellungen in Tröpfchenform auch vor dem Kern liegen. Conturen: Stets scharf und meist geradlinig, seltener wellig und leicht gezackt. Mitosen: Nicht zu finden. Schleim: Negativ.

37. Ro. 22 jähr. 1 para. Retroflexio uteri mobilis, kleincystische Degeneration des Ovariums. Menses 4 wöch. regelmässig mit reichlichem Blutverlust und Beschwerden im Kreuz. Seit April starke unregelmässige Blutungen. Stillt bis zum 15. Mai. L. R. 5. V. Op. 21. V. Abrasio. Alc., Fl. Drüsen: Stark geschlängelt, wenig erweitert. Inhalt: Meist nicht vorhanden. Epithelien: Niedrig bis mittelhoch. Kern: Rundoval, gut gefärbt. Protoplasma: Ist in vielen Drüsen vollständig gefärbt, in andern wieder, auch recht vielen, sind hellere Partien sowohl hinter als auch vor dem Kern. Conturen: Scharf, oft geradlinig, oft kuppelförmig. Mitosen: Nur in sehr geringer Menge. Fett: Sehr reichlich. Schleim: Nur in wenigen Lumina vorhanden.

### 17. Tag.

38. Me. 29 jähr. 4 para. Retroflexio uteri mobilis. Alte Appendicitis, linke Adnexe etwas verdickt, schmerzhaft. Menses 4 wöch. mit starkem Blutverlust und rechtsseitigen Unterbauchschmerzen. L. R. 16. II. Op. 5. III. Ventrifixatio, Appendektomie, Abrasio. Alc., Fl., Ze. Drüsen: Stark geschlängelt und erweitert mit oft geringer Faltung der Wand. Inhalt: 1. Eosingefärbte Krümelchen. 2. Hämatoxylingefärbte Körnchen und fadenförmige, oft zu einem Maschenwerk vereinigte Gebilde. Epithelien: Mittelhoch, oft etwas höher, seltener niedriger. Kerne: Meist klein, gut gefärbt, mittelständig, manchmal sogar in unmittelbarer Nähe des Lumens. Protoplasma: In den seltensten Fällen gut und vollständig mit Eosin gefärbt, in fast allen Zellen sieht man geringere oder grössere Aufhellungen hinter dem Kern. Conturen: In vielen Fällen scharf, oft aber geht auch die einzelne Zellcontur in das oben genannte Maschenwerk über, eine Grenzlinie ist dann nicht festzustellen. Mitosen: Nur selten nachzuweisen. Fett: Sehr spärlich. Schleim: Eine grosse Menge leuchtendrot gefärbter Körn-

chen, die entweder frei im Lumen liegen, oder auf den Epithelien lagern, oder ohne scharfe Grenze ins Zellprotoplasma übergehen.

39. Ka. 33 jähr. 0 para. Retroversio uteri mobilis. Menses 4 wöch. bis zum 20. Jahr, seitdem 3—4 wöch., zuweilen bestehen recht erhebliche Schmerzen und Druckgefühl im Kreuz und Unterbauch. L. R. 5. VI. Op. 22. VI. Abrasio, Alexander-Adams. Alc. Fl. Drüsen: Stark geschlängelt und erheblich erweitert; Wände zeigen Buchten und Falten. Inhalt: 1. Eosingefärbte bröcklige Massen, auch zusammengesintert. 2. Netzartige Structuren, aus scheinbar farblosen Kreisfiguren bestehend. Epithelien: Höchstens mittelhoch, meist nur niedrig, ausserordentlich unregelmässig. Kern: Meist rundoval, seltener länglich. Protoplasma: In einigen wenigen Fällen mit helleren Partien durchsetzt, meistens aber gleichmässig gut mit Eosin gefärbt. Conturen: Ausserordentlich unregelmässig, einzelne Zellen springen oft weit ins Lumen vor, während andere weit daneben zurückstehen; ganz niedrige und mittelhohe Zellen stehen oft direct nebeneinander. Die Conturen der einzelnen Zellen sind oft kuppenförmig, oft aber unregelmässig ausgefranzt, es macht den Eindruck, als seien Protoplasmamassen abgebröckelt. Mitosen: Nicht zu finden. Fett: Sehr selten. Schleim: Ausserordentlich reichlich, manche Schläuche sind ganz vollgepfropft damit, die roten Kügelchen liegen den Zellen dicht auf und in einigen Zellen macht es den Eindruck, als sei das zerfetzte, abgebröckelte Protoplasma selbst zu Schleim geworden.

40. Hü. 25 Jahr. Endometritis, Erosion. Menses 4 wöch., antepon. 7—8 tägig. L. R. 4. V. Op. 21. V. Alc., Fl. Drüsen: Stark geschlängelt, ihr Lumen mässig erweitert, zahlreiche Verzweigungen und Faltungen. Inhalt: Wenig eosingefärbte Krümelchen und Tröpfchen. Epithelien: Mittelhoch bis hoch, seltener niedrig. Kerne: Oft rundoval, oft mehr länglich, gut gefärbt und mehr mittel- als basalständig. Protoplasma: Nur wenig mit Eosin gefärbte Stellen, in der Hauptsache besteht es aus hellen Partien, die sowohl in kleiner Tröpfchenform, als auch als grössere Tropfen in verschiedener Zahl. Grösse und Anordnung sich präsentiren. Conturen: In sehr vielen Fällen geradlinig, oft kuppenförmig, aber stets scharf. Mitosen: 2—3 pro Querschnitt, jedenfalls in vielen Drüsen. Fett: Nicht häufig. Schleim: In grosser Menge den Epithelien aufliegend, als auch frei im Lumen.

## 18. Tag.

41. Ste. 24 jähr. 1 para. Dauernde Schmerzen im Unterbauch links, Ovarium und Tube dem Tastbefund nach intact. Menses 2 bis 4 wöch. mit reichlichem Blutverlust und Schmerzen im Unterbauch links. Seit einem dreiviertel Jahr sind Menses regelmässig 4 wöch. L. R. ca. 28. IV. Op. 15. V. Abrasio. Alc., Fl. Drüsen: Stark geschlängelt, ihr Lumen an manchen Stellen stark, an andern nur mässig erweitert. Die Wände einzelner Drüsen zeigen ausgesprochene Falten. Inhalt: 1. Eosingefärbte, mehr zusammenhängende Masse. 2. Hämatoxylingefärbte Körnerchen, die den Epithelien aufliegen. Epithelien: An vielen Stellen niedrig, fast cubisch, oft mittelhoch, selten hoch. Kern: Rundoval und basalständig. Protoplasma: Zeigt meist dem Lumen zu Aufhellungen, ihre Menge hat sehr verschiedene Grade; einige Zellen haben vollkommen gut gefärbtes Protoplasma, andere wieder sind ebenso vollständig mit hellen Partien in Tröpfchenform durchsetzt. Nur hinter dem Kern sind keine mehr zu sehen. Con-

turen: Meist scharf, die Conturlinie aller Zellen eines Durchschnittes höchst unregelmässig. Mitosen: Nicht vorhanden. Fett: Sehr wenig. Schleim: Ausserordentlich reichlich, geht oft ohne scharfe Grenze ins Zellprotoplasma über.

42. Tö. 30jähr. 2 para. Retroflexio uteri mobilis. Starke Schmerzen im Unterbauch und im Kreuz, besonders während der Regel. Menses 2—4 wöch. mit reichlichem Blutverlust. L. R. 15. III, vorher 4 Wochen. Op. 2. IV. Abrasio, Alexander-Adams. Alc., Fl. Drüsen: Stark geschlängelt und mässig erweitert. Inhalt: 1. Bröcklige, eosingefärbte Massen. 2. Dünne, mit kleinen Punkten besetzte, hämatoxylingefärbte Fäden. Epithelien: Mittelhoch. Kern: Meist länglich oval, gut gefärbt, mehr mittel- als basalständig. Protoplasma: In der Hauptsache gut mit Eosin gefärbt, nennenswerte Aufhellungen sind nicht zu constatiren. Conturen: Völlig unscharf, es geht die eosingefärbte Masse unmittelbar in hämatoxylingefärbte ohne sichtbare genau feststellbare Grenze über. Nur in einzelnen Drüsen ist die Begrenzungslinie scharf und auch geradlinig. Mitosen: Nicht vorhanden. Fett: Nicht festzustellen. Schleim: In grosser Menge, oft sich unmittelbar mit dem Protoplasma vereinigend.

## 19. Tag.

43. Ra. 24 jähr. Primipara. Endometritis, Stenose des Orif. int. Menses 4 wöch., etwas anteponirend. L. R. 19. III. Op. 7. IV. Abrasio. Fl., Alc. Drüsen: Stark geschlängelt, ihre Wand zum Teil gefaltet; es bestehen starke Verzweigungen, an vielen Stellen Einstülpungen. Lumen mässig weit. Inhalt: 1. Eosingefärbte Massen, die oft zusammengesintert sind und im Lumen liegen. 2. Hämatoxylingefärbte Krümelchen und Tröpfchen, die den Epithelien aufliegen. Epithelien: Mittelhoch, oft etwas höher, oft niedriger. Kern: Meist mittelständig, rundoval oder etwas länglicher, gut gefärbt. Protoplasma: Der grösste Raum der Zelle wird von hellen Partien verschiedener Form und Anordnung eingenommen. Conturen: Oft geradlinig, sehr viel aber auch kugelförmig, in einzelnen Fällen sogar bläschenartig vorgewölbt, in den allermeisten Fällen aber sind sie scharf; nur in wenigen Fällen ist eine Grenze nicht festzustelleu. In diesen Zellen sieht man entweder helle Tröpfchen ins Lumen austreten und sich dort zu einer netzartigen Form gruppiren oder es tritt eine feinkörnige mit Hämatoxylin gefärbte Protoplasmagruppe mit dem darüber lagernden Inhalt in innigste Berührung. Mitosen: Pro Querschnitt 2—4, wenige sind nur frei. Fettführende Zellen: Mässig viel. Schleim: In vielen Durchschnitten den Epithelien fest aufliegend oder das ganze Lumen ausfüllend.

44. Kn. 38 jähr. 3 para. Emmet'scher Riss. Menses regelmässig 4 wöch., seit October 1907 3 wöch. mit sehr reichlichem Blutverlust und beiderseits Schmerzen im Unterbauch. L. R. 7. III. Op. 19. III. Abrasio Emmet. Alc., Fl., Ze. Drüsen: Erheblich erweitert und geschlängelt, die Wände weisen ausgesprochene Faltenbildung auf. Inhalt: 1. Eosingefärbte Massen. 2. Hämatoxylingefärbte Körnchen, die oft in Fadenform angeordnet sind und den Epithelien aufliegen. Epithelien: Sehr unregelmässig, hohe neben cubischen. Kern: Rund und basalständig. Protoplasma: Aufhellungen sieht man sehr wenig in der Nähe des Kernes, zum grössten Teil sind die Zellen gut mit Eosin gefärbt. An einzelnen Stellen sieht man in der Nähe des Kernes der

Epithelien mit Safranin oder Hämatoxylin gut gefärbte Körner verschiedener Grösse und Zahl. Kern entweder blass oder er fehlt. Conturen: Sehr oft scharf, aber meist nicht gradlinig, sondern entweder kuppelförmig vorgebuchtet oder niedrig gezackt. In anderen Fällen sind sie nicht scharf, sondern gehen ohne sichtbare Grenze in die darauf lagernden hämatoxylingefärbten Körner über oder ragen frei ins Lumen hinein. Mitosen: Nicht vorhanden. Fett: Ganz vereinzelt vorkommend. Schleim: Sehr reichlich, liegt den Epithelien auf oder geht ohne Grenze ins Protoplasma über.

**21. Tag.**

45. Wi. 23 jähr. 1 para. Endometritis. Op. 14. IV. Abrasio. Alc., Fl. Nächste Menstr. 22. IV. Drüsen: In der oberflächlichen Schicht einfach rundes und enges Lumen, in der tieferen Schicht weites Lumen. Schlängelung? Inhalt: 1. Eosingefärbte Krümelchen. 2. Hämatoxylingefärbte Fädchen, Körnchen und Tröpfchen, die den Zellen direct aufliegen. 3. Feinkonturirtes Maschenwerk. Epithelien: Sehr verschiedenartig, vorwiegend hoch. Kern: Bald mehr rund, bald mehr oval, meist basalständig. Protoplasma: In sehr vielen Fällen in toto gut gefärbt, an anderen Stellen sieht man kleinste hellere Tröpfchen überall in der Zelle verstreut, wieder in anderen sind grössere Flächen sowohl hinter als auch vor dem Kern von Aufhellungen in Beschlag genommen. Conturen: In vielen Fällen scharf und oft gradlinig, daneben auch kuppelförmig vorgebuchtet oder ganz ungelmässig gezackt. In anderen Fällen aber sind die Conturen auch nicht zu erkennen, die Zelle sieht wie ausgefranzt aus. Besonders in den tieferen Partien sind sie fast überall blasenartig mit einer hellen Partie unter der Kuppel vorgebuchtet oder die Zellgrenze ist durchbrochen und ein seifenschaumartiges Gebilde hat sich ins Lumen ergossen. Mitosen: Nicht vorhanden. Fett: Nur in geringer Menge. Schleim: In den oberen Schleimhautpartien nur wenig. In den tieferen?

46. Kr. 30. jähr. 2 para. Endometritis, Emmet'scher Riss. Retroversio mobilis. Menses 2—4 wöch., 4 tägig. L. R. 22.—26. Mai. Op. 12. Juni, Abrasio, Emmet, Alex.-Adams. Alc., Fl. Drüsen: Stark geschlängelt, mässige bis starke Erweiterung. Inhalt: Eosingefärbte Massen. Epithelien: Mittelhoch und breit oder hoch und schmal. Kerne: rundoval und langgestreckt, gut gefärbt. Protoplasma: In einigen Fällen gleichmässig und gut gefärbt, in den meisten Fällen sieht man Aufhellungen entweder vor oder hinter dem Kern, oder in allen Teilen der Zelle gleichmässig. Zellconturen: meist scharf, gerade oder kuppenförmig begrenzt, in wenigen Fällen fehlt eine scharfe Grenze dem Lumen zu, in diesen Zellen fehlt das Protoplasma, das dem Lumen zu oft grosse Aufhellungen zeigt, unmittelbar in eosingefärbte krümelige Massen über. Mitosen: Nur ganz vereinzelt. Fett: An Menge sehr gering. Schleim: In sehr vielen Drüsen reichliche Mengen, manche Lumina sind vollkommen ausgefüllt.

47. Bl. 31 jähr. 1 para. Endometritis. L. R. 18. I. Op. 8. II. Abrasio. Material gering. Formol. Drüsen: Stark erweitert mit reichlichen Verzweigungen und Einstülpungen; es besteht starke Schlängelung. Inhalt: Wenig hämatoxylingefärbte Tröpfchen und Krümelchen. Epithel: Meist mittelhoch. Kern: Oft rundoval, seltener länglich, gut gefärbt, mittel- oder basalständig. Protoplasma: Reich an Aufhellungen, besonders in Tröpfchenform, die ihrerseits einzeln die Zell-

grenze ins Lumen verdrängen. Zellcontur: Stets scharf, gradlinig oder auch gross- und kleinblasige Vorwölbungen. Mitosen: Nicht vorhanden. Fett: ? Schleim: ?

### 23. Tag.

48. Ve. 39 jähr. 1 para. Endometritis, Stenosis orif. int. L. R. 22. Febr. Op. 16. III. Ze. u. Fl. Drüsen: Stark geschlängelt, reich verzweigt und eingestülpt und Faltung der einzelnen Drüsenwand. Lumen unregelmässig weit. Epithel: Im ganzen niedrig, selten mittelhoch. Kerne: Klein, basalständig, gut gefärbt, rundoval bis länglich. Inhalt: 1. Eosingefärbte homogene Massen. 2. Grosse Mengen hämatoxylingefärbter Körnchen und Fädchen. 3. Seifenschaumstructuren. Protoplasma: Nur in einzelnen Fällen beträchtliche Aufhellungen hinter als auch vor dem Kern, die Zellgrenze ist bläschenartig vorgewölbt. In den meisten Fällen ist das Protoplasma in toto gut gefärbt. Conturen: Meist unregelmässig, das Protoplasma sieht wie abgebröckelt aus oder es geht ohne Grenze in hämatoxylingefärbte Massen über oder in bläschenartige Gebilde. Mitosen: Nicht vorhanden. Fett: Nur vereinzelt. Schleim: Grosse Mengen sowohl auf den Zellen als auch im Lumen. Die Conturen der Seifenschaumstructuren rot gefärbt.

49. Re. 19 jähr. 0 para. Endometritis, Stenosis orif. int. Retroflexio uteri mobilis. Menses 4—6 wöch. 8 tägig, reichlicher Blutverlust mit ziemlich starken Schmerzen im Unterbauch. Op. 28. III. Nächste R. 3 IV. Alc., Ze., Fl. Drüsen: stark geschlängelt und bedeutend erweitert, mit einzelnen Falten und Leisten in der Wand. Inhalt: Zur allergrössten Hauptsache hämatoxylingefärbte Körner und Fäden, die sich zu einem Maschenwerk vereinigen und eng mit den Zellen verbunden sind. Oefter auch zusammenhängende, hämatoylingefärbte Massen. Epithelien: Sehr verschieden hoch; alle Formen zwischen den cubischen, breiten und hohen schmalen. Kern: Meist rundoval und basalständig, gut gefärbt, oder auch lang gestreckt. Protoplasma: In der Hauptsache gut gefärbt ohne wesentliche hellere Stellen; in einigen wenigen Zellen sind sie vorhanden und zwar meist hinter dem Kern. Conturen: Fast stets völlig unscharf, es macht den Eindruck als hätte eine mehr und mehr sich ansammelnde Masse die Zellgrenze durchbrochen. Mitosen: Nicht vorhanden. Fett: Sehr vereinzelt. Schleim: Sehr reichlich, sich mit dem Protoplasma eng verbindend.

50. Si. 25 jähr. 1 para. Endometritis, Stenosis Orif. int., Retroflexio uteri. Menses postpon. $4^1/_2$ wöch. L. R. 15—19. IV. Op. 18. V. Abrasio. Zen., Fl. Drüsen: Sehr unregelmässige Durchschnitte mit weitem Lumen, starke Schlängelung und Verzweigung. Wand oft gefaltet. Inhalt: 1. Eosingefärbte Krümelchen. 2. Hämatoylingefärbte Körnchen und Tröpfchen. 3. Seifenschaumstructuren. Epithelien: Fast durchweg niedrig. Kerne: Rundoval, seltener länglich, basal- oder mittelständig. Protoplasma: reich an Aufhellungen verschiedenster Anordnung. Zellgrenze: Oft stark vorgebuckelt, aber noch deutlich, in vielen Zellen aber nicht mehr da, und es ist ein unregelmässiges, wie abgebröckelt aussehendes Protoplasma übrig geblieben. Mitosen: In der Oberflächenschicht in jedem 4.—5. Querschnitt eine. Fett: Nicht nachzuweisen. Schleim: ?

51. Sta. 21 jähr. 1 para. Endometritis, Stenosis orif int. Menses 4—5—8 wöch. 5 tägig. L. R. 15. IV. Op. 8. V. Abrasio. Ze., Fl.

Drüsen: Stark verzweigt und geschlängelt, unregelmässiges weites Lumen. Inhalt: Eosingefärbte Massen uud Schaumstructuren. Epithelien: Mittelhoch bis hoch. Kern: Rundoval bis länglich, basalständig. Protoplasma: Reich an Aufhellungen verschiedenster Art. Zellgrenze: Oft bläschenartig vorgewölbt, häufig zerrissen, die Aufhellungen haben sich in Seifenschaumform ins Lumen ergossen. Mitosen: Nicht vorhanden. Fett: Nur ganz vereinzelt. Schleim: ?

**24. Tag.**

52. Schm. 27 jähr. 6 para. Endometritis, Retroversio uteri mobilis. Menses 4 wöch., manchmal 1 Tag antepon. 3—4 tägig mit mittelstarkem Blutverlust ohne Beschwerden. L. R. 6.—12. April. Op. 30. April, Abrasio, Alex.-Adams. Drüsen: Stark geschlängelt, zahlreich verzweigt und eingestülpt. Erweiterung des Lumen und Falten- und Leistenbildung der Wand. Inhalt: 1. Eosingefärbte Tröpfchen. 2. Hämatoxylingefärbte Körnchen, die ohne Grenze oft ins Protoplasma übergehen. 3. Hämatoxylingefärbte, unregelmässig begrenzte zusammenhängende Massen. Epithel: Sehr verschiedenartig sowohl kubische mehr breite als auch hohe mehr schmale Zellen mit allen Uebergängen. Kerne: Gut gefärbt, in den meisten Fällen basalständig, selten Mittelstellung, meist rundoval, seltener länglich. Protoplasma: In der Hauptsache gut gefärbt, an vielen Stellen sieht man aber auch Aufhellungen, meist dem Lumen zu, seltener hinter dem Kern. Conturen: Oft scharf, meist stark vorgebuchtet und in dieser Bucht ist das Protoplasma heller. In sehr vielen Fällen ist die Zellgrenze durchbrochen und der Inhalt hat sich in Tropfenform ins Lumen ergossen. Mitosen: Nicht vorhanden. Fett: Ganz vereinzelt. Schleim: Sehr reichlich, oft hat man den Eindruck, als seien grössere Protoplasmabrocken direct zu Schleim geworden.

**26. Tag.**

53. Ka. 34 jähr. 3 para. Emmet'sche Risse. Menses seit dem 17. Jahre regelmässig 4 wöch. mit starkem Blutverlust und Kreuzschmerzen. L. R. 1. II. Op. 27. II. Abrasio. Alc., Fl. Drüsen: Stark geschlängelt und erheblich erweitert, Wand gefaltet und gebuchtet, mit leistenartigen Vorsprüngen versehen. Inhalt: 1. Eosingefärbte Massen. 2. krümelige hämatoxylingefärbte Massen. Epithelien: Meist kubisch, ganz flach, vielfach ist kaum etwas von einer Zelle übrig. Kern: Nicht immer gut gefärbt, oft platt, höchstens rund. Protoplasma: Gut mit Eosin gefärbt, die dem Lumen zu gelegenen Partien haben meist Hämatoxylinfärbung angenommen. Viele Zellen jedoch werden auch fast ganz mit Hämatoxylin gefärbt. Conturen: Stets sehr unscharf: die einzelnen Zellen springen unregelmässig ins Lumen vor, sind entweder kuppenartig begrenzt oder die Grenze sieht wie ausgefranzt aus. Mitosen: Nicht vorhanden. Fett: Ganz vereinzelt. Schleim: Ausserordentlich reichlich, den Epithelien dicht aufliegend und das ganze Lumen ausfüllend.

54. Br. 25. jähr. 0 para. Seit einem Jahre starke Unterbauchschmerzen am 1. Tag der Regel besonders links. Tube links verdickt und schmerzhaft. Stenose des Orif. int. Menses 4 wöch., Blutverlust mittelstark. L. R. 13.—17. Nov. Op. 3. Dez. Abrasio. Formol. Drüsen: Stark geschlängelt und gebuchtet, Lumen mässig erweitert. Inhalt: Hämatoxylingefärbte Körnchen. Epithelien: Mittelhoch bis

hoch, ausserordentlich verschieden, zahlreiche Papillen. Kern: Rund- und längsoval, basalständig; in ihrer Nähe viel intensiv mit Hämatoxylin gefärbte Körner. Protoplasma: Zeigt viele Aufhellungen, ist oft ausgefranzt, oft auch gut gefärbt. Conturen: In vielen Fällen sehr unscharf, in einigen scharf, die Epithelien hier gleichmässig. Mitosen: Nicht vorhanden. Fett: ? Schleim: Reichlich, den Epithelien aufliegend.

**28. Tag.**

55. Wi. 26 jähr. 0 para. Dysmenorrhoe. Menses unregelmässig 2—5 wöch. L. R. 8. V. Op. 5. VI. Abrasio. Alc. Drüsen: Starkgefaltete und mit vielen Leisten versehene Wände. Inhalt: Eosingefärbte Körnerchen. 2. Hämatoxylingefärbte Krümelchen. 3. Seifenschaumstructuren. Epithelien: Sehr verschiedenartig. Kern: Meist rundoval, gut gefärbt, häufig länglich, basalständig. Protoplasma: Es macht den Eindruck, als sei ein Teil von der Zelle abgebröckelt und nur noch ein kleiner Rest mit dem Kern übrig geblieben. In andern Fällen ist eine dem Lumen zugewandte Kuppe von hellen Protoplasmapartien eingenommen. Scharf begrenzte Zellen sind selten; in deren Protoplasma sieht man dann reichlich Aufhellungen. Conturen: s. Protoplasma. Mitosen: Nicht zu finden. Fett: ? Schleim: In grosser Menge sowohl das Lumen ausfüllend wie auch dem Protoplasma dicht aufliegend.

56. Schw. 28 jähr. 2 para. Endometritis, Reflexio uteri mobilis. Menses seit 17. Jahre regelmäsig. 4 wöch. 5—6 tägig. L. R. 13. II. Op. 12. III. Abrasio, Alex.-Adams. Alc., Ze. Drüsen: Stark geschlängelt und erweitert, erhebliche Faltung und leistenartige Vorsprünge. Inhalt: 1. Tröpfchen und homogen erscheinende Massen mit Eosin-Färbung. 2. Hämatoxylingefärbte Körnchen und homogene Massen, die das Lumen förmlich ausgiessen. 3. Seifenschaumstructuren. Epithelien: Ausserordentlich verschiedenartig. Kerne: Basalständig, oft gut gefärbt, manchmal etwas blass. Protoplasma: Entweder gut gefärbt oder mit Aufhellungen durchsetzt. Conturen: Stets unscharf und unregelmässig. Protoplasma entweder in die Bläschenstructur oder in die hämatoxylingefärbten Körner übergehend. Mitosen: Nicht vorhanden. Fett: ? Schleim: In ausserordentlich grossen Mengen. Die Tröpfchenconturen sind gefärbt.

57. Kr. 23 jähr. 0 para. Endometritis. Retroflexio uteri mobilis. Menses seit 10. Jahr 3—5 wöch. L. R. 13. Febr. Op. 12. März. Abrasio, Alex.-Adams. Alc., Ze. Drüsen: Stark geschlängelt und erweitert, die Wände nur wenig gefaltet oder mit papillenartigen Vorsprüngen versehen. Inhalt: Hämatoxylin- und eosingefärbte Körnchen, Seifenschaumstruktur. Epithel: Meist hoch und mässig breit, die Zellen machen einen massigen Eindruck. Kern: Meist hoch, gut gefärbt, basalständig. Protoplasma: In sehr vielen Fällen gut mit Eosin gefärbt, Aufhellungen sieht man sehr wenig. Conturen: Nur selten scharf, sie wölben sich buckelartig ins Lumen vor, meist geht aber das Protoplasma in die Bläschen des Inhalts über. Mitosen: Nicht zu finden. Fett: ? Schleim: Sehr reichlich.

**2. Tag.**

58. Si. Seit $^1/_2$ Jahr dauernd Schmerzen im Unterleib links; l. Or. und Tube etwas vergrössert und verdickt und druckempfindlich, aber gut verschieblich. Menses regelmässig 4 wöch. L. R. 26. I — 2. II.

Op. 18. II. Nach Einleitung der Narkose wird bemerkt, dass seit dem 17. II. eine Blutung besteht. Drüsen: Stark geschlängelt und ausgeblutet mit erweitertem Lumen. Inhalt: 1. Eosingefärbte und hämatoxylingefärbte Körner oft zu einer homogenen Masse verbacken. 2. Mit Hämatoxylin und Safranin stark sich färbende Kügelchen. Epithel: Mittelhoch. Kerne: länglich oval, basalständig. Protoplasma: z. T. ohne z. T. mit Aufhellungen durchsetzt; die schon unter Inhalt erwähnten Kügelchen liegen auch im Protoplasma in der der Nähe des Kernes. Conturen: Meist scharf, oft einfach gradlinig. oft wölben Aufhellungen das Lumen bläschenartig vor, in einigen Fällen ist die Grenze nicht mehr deutlich und der Inhalt der Zelle steht mit Seifenschaumgebilden in Verbindung. In vielen Fällen ist das Protoplasma nicht scharf begrenzt, obgleich es keine Aufhellungen mehr zeigt. Mitosen: nicht vorhanden. Fett: In mässiger Menge. Schleim: In reichlicher Menge sowohl im Lumen als den Epithelien aufliegend.

59. v. Pl. 46 jähr. 1 para. Metro-Endometritis chron. L. R. 7. III. Op. 9. III. Abdom. Totalexstirpation des Uterus, der r. Adnexe und der r. Tube. Schnitt durch die Uteruswand. Drüsen: In der Nähe der Muskulatur einfach runde Drüsenschläuche mit engem Lumen, etwas höher zeigen die Drüsenwände ausgesprochene Faltenbildungen. Inhalt: Eosin- und hämatoxylingefärbte Körnchen in mässiger Zahl. Epithel: In der tiefen Schicht mittelhoch bis hoch und nur schmal; in der höheren Schicht sehr hoch. Kern: In der tiefen Schicht langgestreckt und gut gefärbt, mehr mittel- als basalständig; in der höheren Schicht etwas blasser wie unten. Protoplasma: In der tiefen Schicht gut gefärbt mit scharfen Conturen, in der höheren Schicht ausserordentlich stark mit Aufhellungen durchsetzt, die Zellgrenze wird blächenartig ins Lumen vorgedrängt; in wenigen Fällen ist die Zellgrenze durchrissen und kleine Tröpfchen haben sich in das Lumen ergossen. Zwischen den Kernen liegen oft kleine intensiv mit Hämatoxylin gefärbte Kügelchen. Conturen: 1. Protoplasma. Mitosen: Nicht vorhanden. Fett: Fast in jeder Zelle einige kleinste Tröpfchen. Schleim: In reichlicher Menge.

Am Schlusse meiner Arbeit möchte ich nicht versäumen, Herrn Professor Sarwey für die bereitwillige Ueberlassung eines Arbeitsplatzes und des Materials, Herrn Professor Büttner für die liebenswürdige Beaufsichtigung und Leitung, und Herrn cand. med. M. U. Thierfelder, der in freundlichster Weise die Fertigstellung der Zeichnungen übernommen hatte, meinen besten Dank zu sagen.

## Erklärung der Abbildungen auf Tafel I — II.

Die beigefügten Zeichnungen sollen einen Ueberblick über die im Text geschilderten Veränderungen geben. Bei der Auswahl der Präparate hierfür wurde nicht darauf Wert gelegt, die betreffenden Veränderungen an einem möglichst frühen Tag ihres Auftretens abzubilden — darüber ist das Genauere im Text einzusehen — sondern es wurden nur zeichnerische Gesichtspunkte dabei geltend gemacht.

Die Abbildungen wurden alle bei 1040facher Vergrösserung gezeichnet (Leitz- oder Zeiss-Oel-Immersion $^1/_{12}$ und Comp.-Ocular 8), aber um $^1/_4$ verkleinert, sodass die tatsächliche Vergrösserung 770fach ist.

Abbildung I—VI (Hämatoxylin-Eosin-Präparate) zeigen den Veränderungstypus, deren Hauptcharakteristicum die Aufhellungen sind.

I. Bo. 5. Tag, 4 wöchig, Formol-Härtung.
II. Mö. 15. „ 3 „ Zenker-Härtung.
III. Me. 17. „ $3^1/_2$ „ Zenker-Härtung.
IV. Wi. 16. „ 4 „ Zenker-Härtung.
V. Ve. 23. „ — „ Zenker-Härtung.
VI. Schw. 28. „ 4 „ Zenker-Härtung.

Abbildung 1—3 (Hämatoxylin-Eosin-Präparate) veranschaulichen den zweiten Typus, wo keine Aufhellungen auftreten, sondern das eosingefärbte Protoplasma in Hämatoxylin gefärbte Substanzen übergeht.

1. Re. 23. Tag, 4—6 wöchig, Zenker-Härtung.
2. Re. 23. „ 4—6 „ Zenker-Härtung.
3. Ka. 26. „ 4 „ Alc.-Härtung.

Abbildung a—c (Hämatoxylin-Mucikarmin-Präparate) sollen das Auftreten des Schleimes demonstriren.

a) Te. 13. Tag, 3 wöchig, Alc.-Härtung.
b) Ra. 19. „ 4 „ Alc.-Härtung.
c) Re. 23. „ 4—6 „ Zenker-Härtung.

# Lebenslauf.

Der Verfasser der Arbeit, Robert Schröder, wurde am 3. August 1884 als Sohn des damaligen Schiffskapitäns, späteren Kalkbrennereibesitzers Rob. Schröder in Rostock geboren. Er besuchte von Michaelis 1890 ab die grosse Stadtschule zu Rostock, trat Michaelis 1893 in die Sexta des Gymnasiums ein und bestand 1903 zu Michaelis das Abiturientenexamen am gleichen Gymnasium. Dann bezog er die Universität Rostock, um sich dem Studium der Medicin zu widmen. Von andern Universitäten besuchte er noch Freiberg i. Br. und Berlin. Ostern 1906 bestand er die ärztliche Vorprüfung in Rostock und in der Zeit vom 15. Oktober bis zum 19. November 1908 das medicinische Staatsexamen ebenfalls vor der Rostocker Prüfungskommission.

Fig. I.

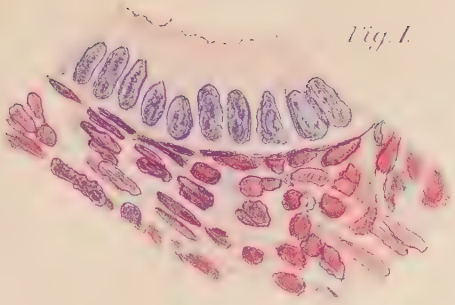

Fig. II

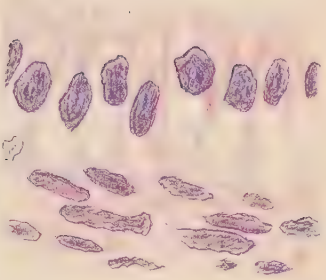

Fig. III

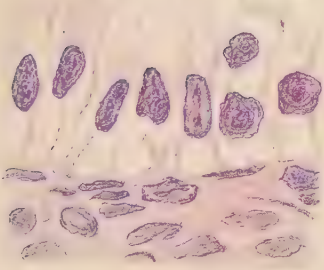

Fig. IV

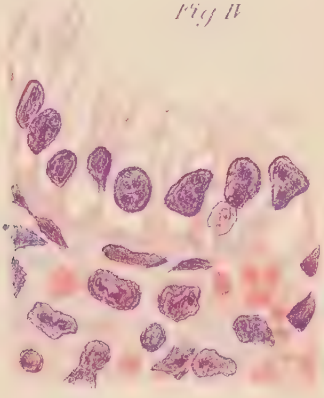

Fig. V

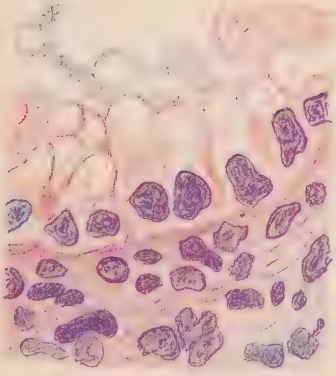

Fig. VI

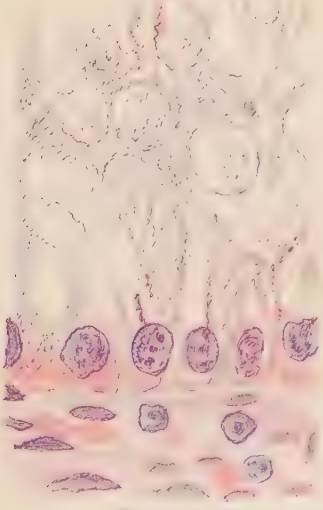

Fig. I.

Fig. II.

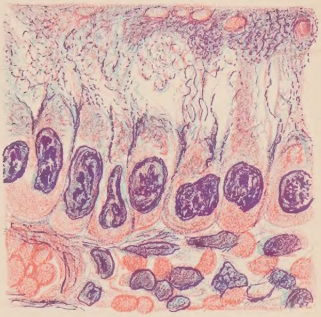

Fig. III.

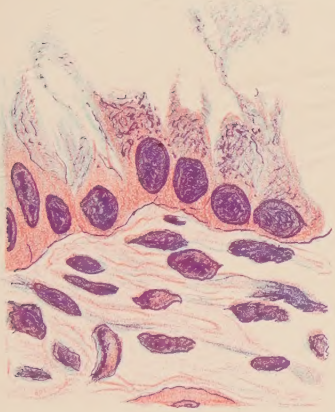

Fig. a.

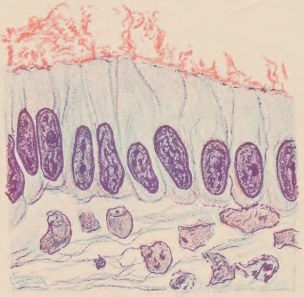

Fig. b.

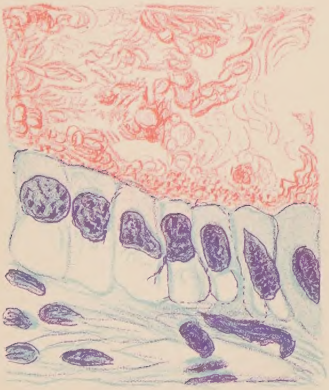

Fig. c.

Max U. Thierfelder gez.

L. J. Thomas, Lith. Inst., Berlin S. 53.